

上皮腫のX線治療— 3年以上経過追跡例の報告

Roentgen ray in epithelioma. Report of a series treated more than three years ago

Pusey WA. J Am Med Assoc. 50:100-7,1908*

皮膚上皮腫 (epithelioma^{*}) がX線で治癒しうることは疑いのないところであるが、他の治療法で高度に障害された病変は、恒常的には治癒しないとしばしば言われている。これは決着すべき重要な問題であり、治療効果の恒常性について確認する時期に来ている。そこで、1907年7月以前にX線で治療され3年以上経過した自験例の結果について報告したい。

症例数が多く個々の症例について述べることはできないが、結果を簡単に要約する。15症例については写真を供覧し、その多くは初発時と3年以上経た状態を並列した。誌面の制約から、このほか約30症例の写真は供覧できなかった。検討対象は上皮腫に限った。治療開始時に近傍にリンパ節に明らかな癌腫がある症例は含めなかった。この結果、転移があり不治の陰茎の上皮腫、顔面、口周囲の上皮腫に続発した多くの頸部癌腫例は含んでいない。治療後にリンパ節転移が始まった症例は除外しないが、幸いそのような例はなかった。病変が連続性に進展した症例も除外していない。従って、眼窩に広範な病変のある多くの不治の症例や、鼻に局限する病変から進展した顔面の破壊性病変、その他の広範かつ非常に破壊性病変は除外していない。さらに治療症例の選択にあたっては恣意的な選択はおこなってならず、患者に多少なりとも益するところがあると考えられれば、ほとんど望みがないと思われる例でも治療した。

3年以上前にX線で治療した上皮腫の総数は119例である。このうちフォローできなかったのは8例のみで、そのうち5例は成功例、3例は失敗例と思われたが、これをすべて除外すると本年7月の時点で111例が3年以上の経過を追えることになる。

この111例中、80例が現在も健在、あるいは上皮腫の再発なく死亡、あるいは正常癒痕組織を形成して病変を認めない状態で3年以上生存している。これら80例中、66例は4月の時点で正常癒痕組織の状態で生存している。6例は、治療終了後少なくとも3年間生存している。8名は死亡しており、その死因は肺炎2例、急性白血病、脳卒中、腎炎、心疾患、急性腸疾患、子宮癌各1例であった。子宮癌の1例は、顔面病変の治療開始前から症状があり、顔面病変治療の約1年後に

死亡したもので、上皮腫治療後短期間で死亡した唯一の例であった。他の死因によるこの8例を除くと、1例が6年、11例が5年、22例が4年、32例が3年生存し、6例は3年以上生存したが現在も生存しているかどうかは不明である。

診断については疑問の余地がないと考える。初期の症例は、すべて顕微鏡検査で確認した。後期の症例では、疑問がある場合のみ顕微鏡検査を行なった。供覧したほとんど全ての写真で、明らかな特徴的所見とそのバリエーションが見られる。小豆大の小病変から、手掌大以上の大きな病変までさまざまである。重症例の多くは新鮮例であったが、治療成功例80例のうち、39例は治療(ほとんどが手術)後の再発であった。

分析のために、総計111症例を以下の4グループに分類した。(1)成功(successful)80例、(2)ほぼ成功(practically successful)2例、(3)有効(distinctly benefited)17例、(4)無効(failures)12例。

ほぼ成功例

ほぼ成功のグループには、2例が含まれる。第1例は肩の大きな上皮腫であった。

この患者は、20年来の蚕食性潰瘍があり、一時は巨大化して肩、背部に1平方フィート以上におよぶ病変が認められた。非常に優秀な医師による年余にわたる継続治療下で、手掌大にまで縮小したが、完治することはなかった。これはX線治療を行なった初例で、不治と思われたため治療した。

1901年5月に臨床的治癒が得られた。患者は非常に高齢の女性であったが、上皮腫消失の15ヵ月後、転倒、受傷して臥床状態となり、数日後に肺炎で死亡した。死亡時、肩の先端に疑わしい部位があった他は、明らかな再発の所見はなかった。肩の皮膚組織を得て検査したところ、正常癒痕組織であったが、疑わしかった部分については、小麦半分大の上皮腫様組織が認められた。これはX線あるいは腐食剤その他の薬剤で治療可能であったと思われる。

第2例は、鼻甲介全体から外側は外耳道におよぶ上皮腫であった。表面の硬貨大の潰瘍が消失することはなかったが、これは上皮腫ではなくX線火傷であったものと思われ、1年前、最後に診たときに増大はなかった。この症例では、病変は小さな潰瘍に収斂して拡大の徴候はなく、4年にわたって維持した。この症例も、術後再発上皮腫の例であった。

* イリノイ大学皮膚科教授、シカゴ (Professor of Dermatology in the University of Illinois, Chicago)

^{**} 訳注: epithelioma(上皮腫)は、ここでは皮膚癌の意味で使用されている。carcinoma(癌腫)という言葉も登場するが、これは転移巣や浸潤巣をさして使われている。

有効例

17例が有効と判断された。いずれの症例も、1年以上にわたって病変の進行は制御されていたが、80歳以上の男性1例については、延命、緩和治療効果を得て年内に死亡した。いずれの症例も術後再発上皮腫で、他の方法では不治のものであった。このうち7例(図22~25)は、内眼角に発生して眼窩、鼻部に及ぶ上皮腫であった。うち4例は眼窩に及んで目が破壊され、2例では鼻梁の骨が深く侵され、眼窩に浸潤して主治医が手術適応なしと判断したものであった。1例は隻眼で、対側は小児期に視力を失っていたため、病変の制御は必須であった。この患者は1903年6月に治療し、1906年12月まで3年以上にわたって十分な視力が得られる程度に制御されていたが、その後、眼窩は破壊された。

17例中4例は、大きな硬貨大の上皮腫で、側頭部、外眼角から眼窩組織に及んでいた。いずれも外部の病変は治癒した。1例では1年以内に側頭部に再発した。外科医が根治術を試みたが、数日後に嚥下性肺炎で死亡した。もう1例は、大きな上皮腫がほぼ完全に消失し、1年半にわたって制御されていたが、慢性脊椎疾患で死亡した。他の2例は健在である。1例は非常に虚弱な老年男性で、1903年8月に治癒し、2年後にも潰瘍はなかったが、その後再発したと聞いている。もう1例は1903年7月に治療し、側頭部病変は正常瘢痕となったが、眼窩内病変は消失しなかった。患者は生存しているが、新興宗教(Eddyite*)に入信してしまったので現状は不明である。

このグループの症例12は、20年来の頻回術後の上皮腫で、両側鼻翼と周辺の頬部を侵していた(図26, 27)。1901年4月から治療し、数ヶ月で臨床的に治癒したが、鼻の近傍の左右顔面に2つの小さな疑わしい結節があった。右側の病変は1年後に切除し、その後再発はなかった。左側の病変は5年間変化なかったが、昨年やや増大し、1907年7月に切除した。事実上5年間経過良好であるが、現在左鼻翼に小病変がある。

このグループの症例13, 14は、他の治療法に抵抗性の非常に広範な上皮腫であった。症例13(図28, 29, 30)は、老年女性で、病変は前額、上唇、下眼瞼、左眼、対側左眼瞼、鼻の上半におよんでいた。1902年5月から治療し、4年間にわたって完全治癒の状態であった。4年半後に前額部正中に潰瘍が発生した。現在も通院しており、前額部正中の病変が銀貨大の羽仁で前頭骨を完全に破壊しているが、X線照射によって数か月間小康を得ている。この症例は、4年半にわたって上皮腫病変が消失し、現在まで比較的良好な状態で延命できているといえる。

症例14は、老人女性の背部正中の手掌より大きな深達度の高い上皮腫であった。患者は1904年6月に治療をはじめ、無痛性、3横指大の一見して良性の潰瘍に縮小した。最後に連絡があった1906年夏の時点で増大はなかった。

症例15は、著しく虚弱な90歳をこえる老人女性の上唇の上皮腫で、口唇を貫通して鼻中隔に進展していた。完全治癒が得られ1年間小康を得た。その後再発したが治療開始から2年後に自然死するまで治療は行なわれなかった。

症例16は、深達性上皮腫のひとつで、高齢女性の頬部中央に発生した銀貨大の病変であった。1904年4月に治療を開始し、皮下の硬結を残して消失した。1年後に再発して癌死した。

症例17は、下眼瞼の上皮腫で、1903年12月に治療を開始した。治癒したが再発し、他医がX線治療を行なった。治療開始4年後の現在健在である。成功例であるが、自験例ではない。

これらの症例は技術的には成功とは言えないが、多くの例で改善しており、X線の有用性をよく示すものであると考える。全体として、広範に進展しているために外科的切除が事実上不可能な不治の例である。このような患者を受容して、有意な生活を営めるようにしたり、症状を緩和することは、他の方法ではできないことである。

失敗例

12例は失敗と分類した。うち9例は術後再発例、3例は新鮮例である。12例中8例は、外科的には不治の状態であった。この8例中5例は、眼窩に深達した上皮腫であった。2例は鼻を完全に破壊し、顔面骨に深く進展していた。1例は耳の下半を完全に破壊し、頸部に浸潤していた。8例中7例は、短期間治療したが、実際には治療すべきではなかったものである。鼻を破壊する非常に広範な第8例は、死亡するまで治療を続けたが、X線による有意の改善はなかった。第9例は、60歳男性で、下眼瞼を破壊するが眼窩進展の徴候はない上皮腫で、縮小後に患者が治療を放棄した。2年後、再発との報告を得た。第10例は、68歳男性の手背の大きな上皮腫で、外科医から紹介された。一時的に縮小したが、18ヵ月後に再発し、治療の手を離れて癌腫が進行し、最終的に癌死した。症例11は、一端治癒した前額部の表層性上皮腫の再発で、その後再発して他医の治療を受けたが、筆者の治療5年後の現在健在と思われる。症例12は鼻の側方から内眼角におよぶ再発上皮腫で、6年前に治癒させたものである。数ヶ月前、原病巣の近傍の鼻梁に小さな上皮腫が再発したが、ただちにX線に反応した。

症例9, 10, 11, 12は、有効例と分類することとも

* 訳注：Mary Baker Eddyが1879年に創設した新興宗教Christian Scienceを指す。病気はすべて心の問題であるとして現代医療を拒む。

きるが、治癒できた可能性があったという点で失敗例とした。症例 10 は手の切断で救命し得たかもしれない。症例 9 は、眼窩癌腫の経験から、外科的に失敗例で、術後に既に再発した。症例 11, 12 は現在のところ良好で実際には失敗とはいえない。

要約

完全な成功とは言えない 31 例のうち、28 例は他の治療法が不首尾におわったもので、新鮮例は 3 例のみである。この 3 例はいずれも失敗例に分類され、いずれも眼窩をおかす癌腫で手術不能であった。この不成功 31 例のうち、他の治療法で治癒し得たと思われるのは 5 例のみである。この 5 例はいずれも外科治療の既往があり、外科医により紹介されたものである。その 1 例、症例 2 は、有効例グループで、外耳道の上皮腫であった。その他失敗例とされた 4 例、症例 9, 10, 11, 12 については前述の通りである。

しかし、根本的に成功しなかった症例については、多少コメントの余地があるが、根本的に成功しなかった 31 例を失敗例としても、3 年以上経過観察した 111 例中成功例は 80 例、成功率 72% である。この結果は、他の治療法による同様の症例群に比肩しうるものであると言えよう。

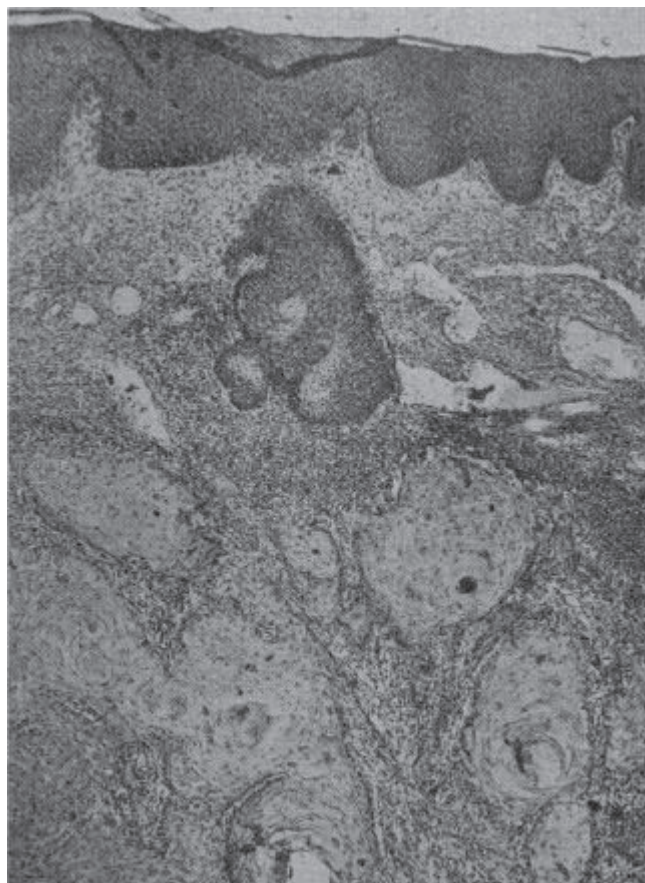


図 2. 図 1 の症例の組織像

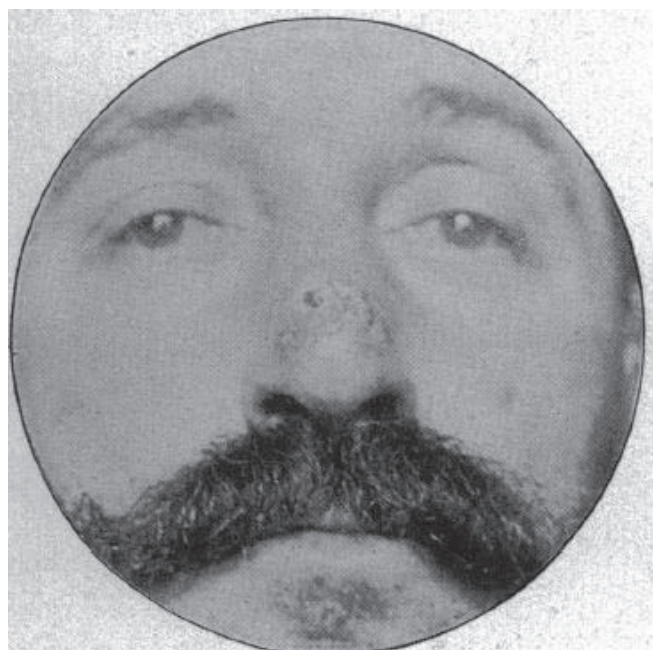

図 1. 1901 年 5 月。鼻尖部の上皮腫。



図 3. 図 1, 2 の症例の治療後。正常瘢痕。1907 年 7 月。




図4. 上皮腫. 1902年3月.




図5. 図4の治療後. 5年半後. 1907年5月27日.

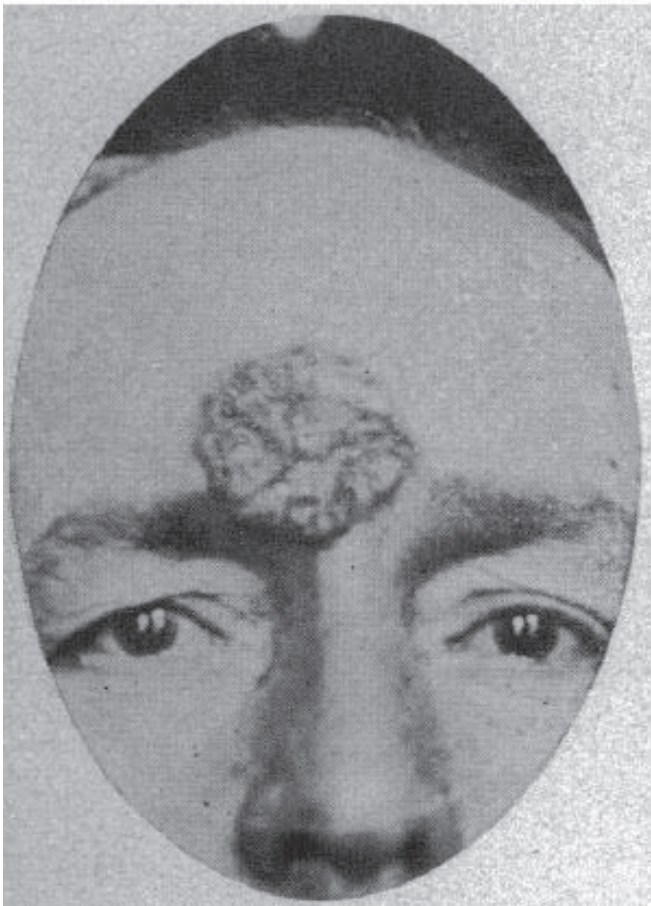

図6. 眉間部の上皮腫. 1902年6月

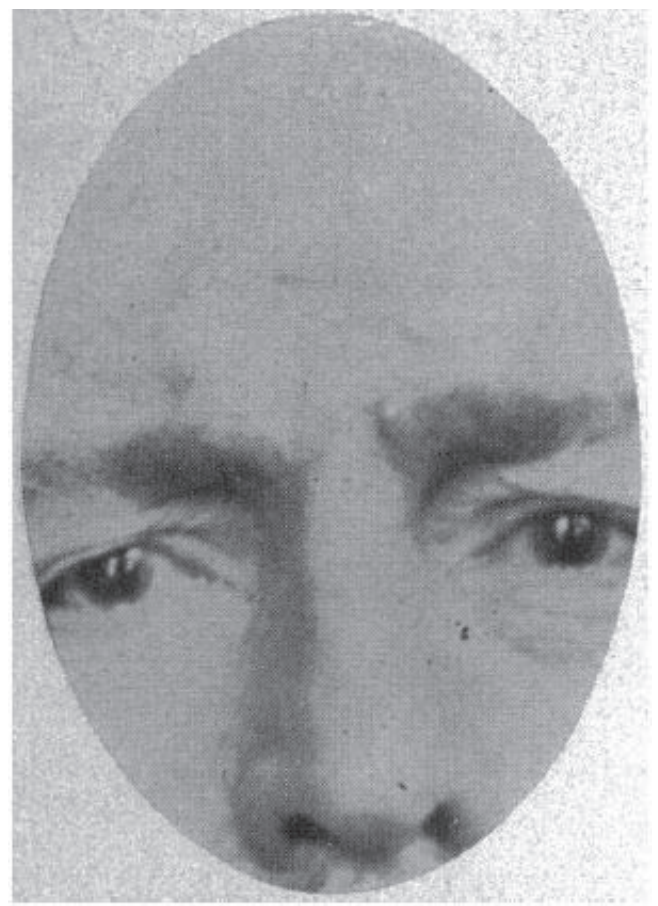


図7. 治療後. 1909年7月. 3年後に腎炎で死亡するまで再発しなかった.

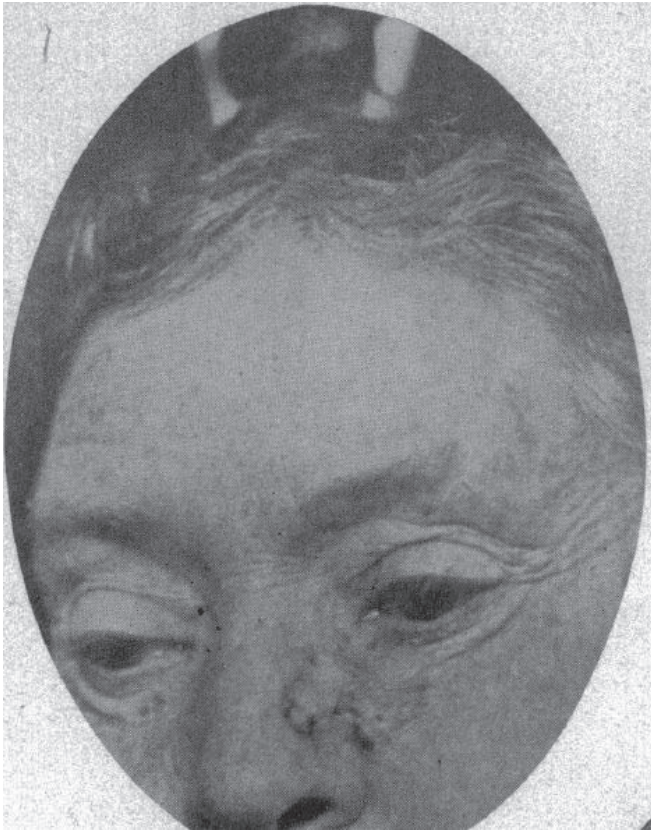

図8. 頬部蚕食性潰瘍. 頭皮の大きな外向性上皮腫(ぎりぎり写っている). 1902年7月.

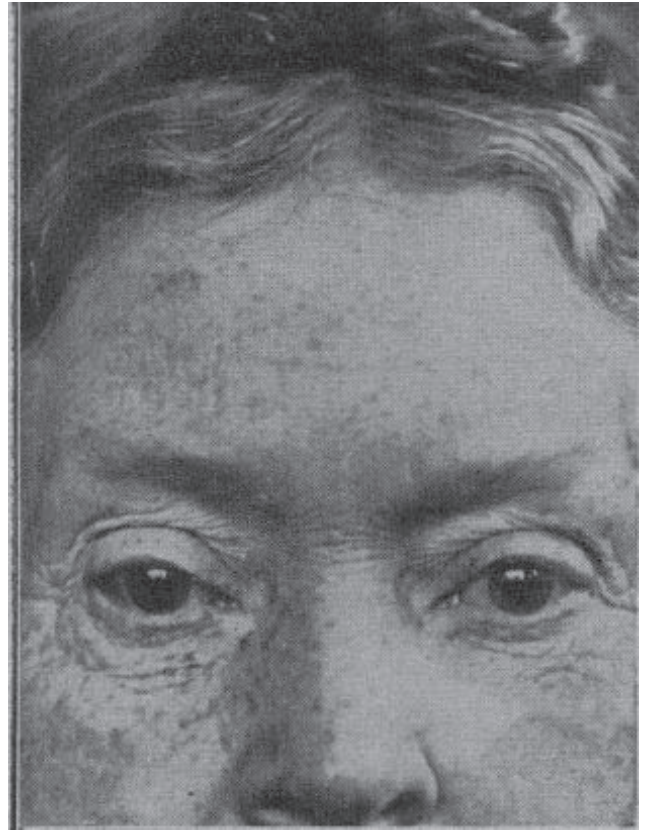


図9. 図8の治療後. 5年後. 1907年7月

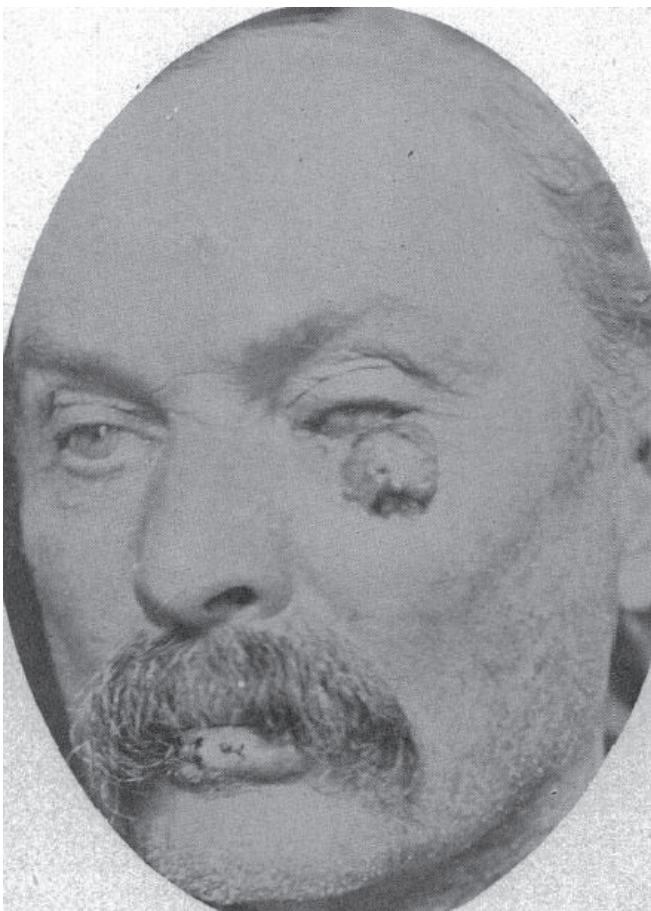


図10. 下口唇, 下眼瞼の上皮腫. 1902年8月.




図11. 図10の治療後. 5年後. 1908年7月.

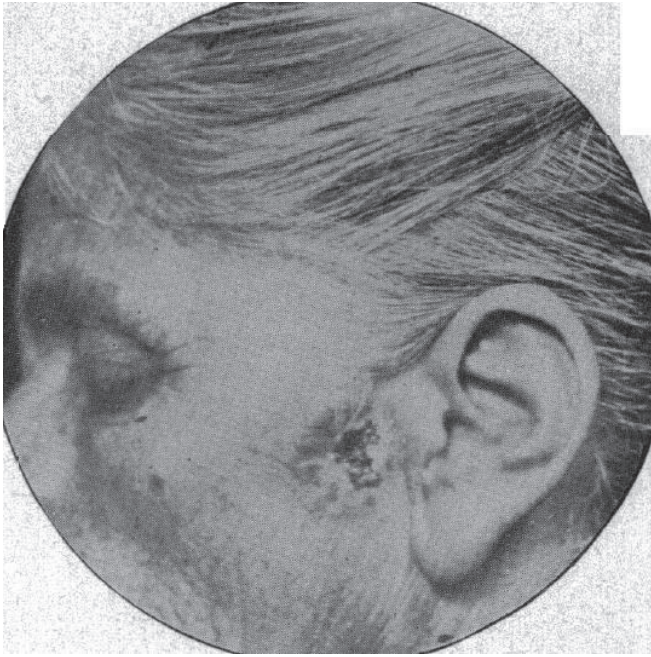


図 12. 上皮腫. 1902 年 11 月.

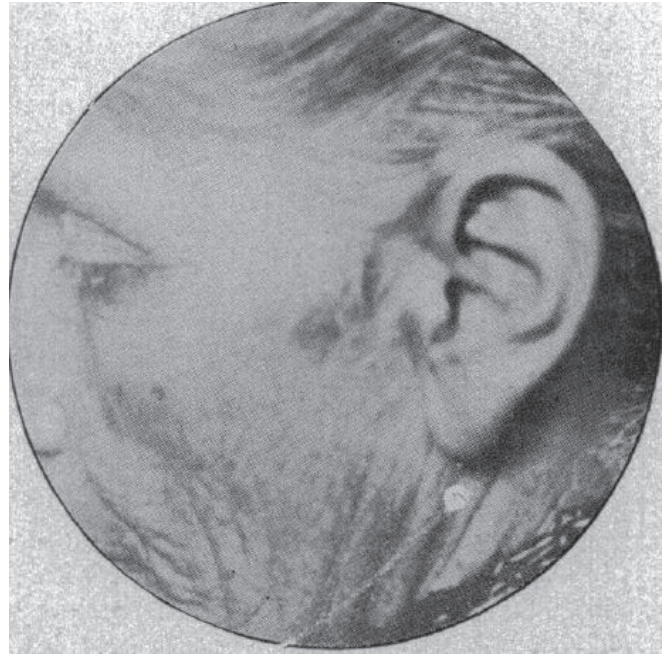

図 13. 図 12 の治療後. 正常瘢痕. 4 年半後, 1907 年 6 月.

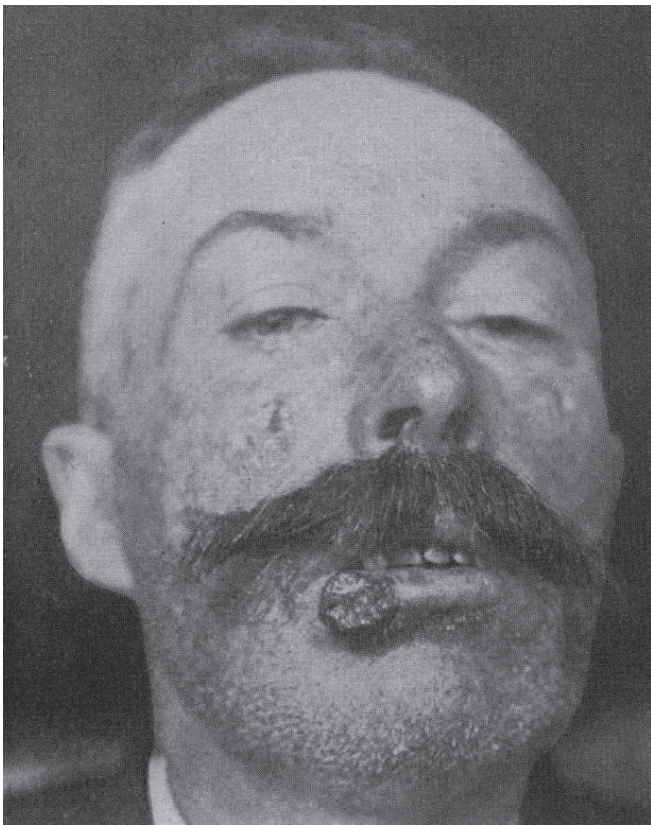


図 14. 口唇の上皮腫. 1903 年 3 月.




図 15. 図 14 の治療後. 正常瘢痕. 1907 年 4 月.

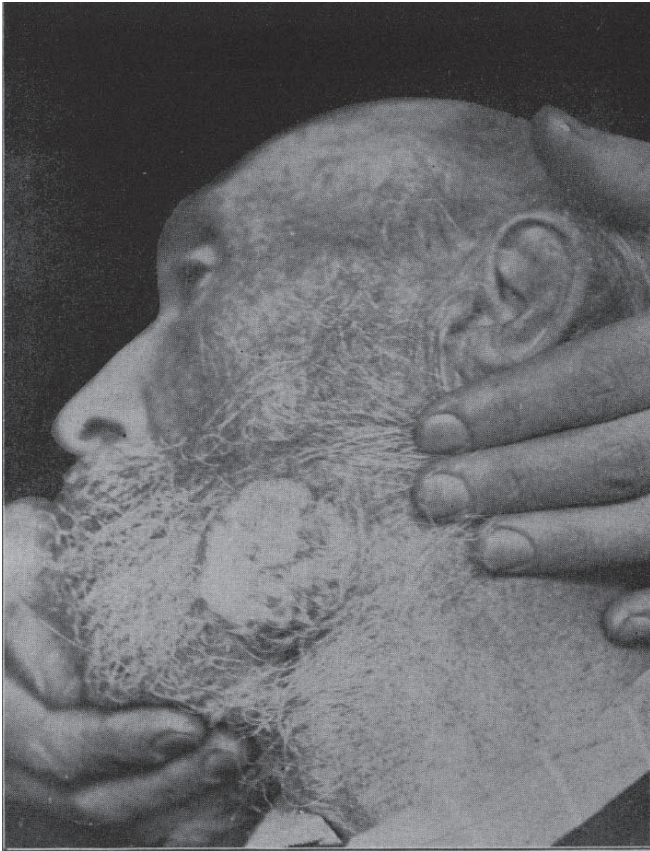


図 16. 上皮腫. 1903 年 4 月.




図 17. 図 16 の治療後. 正常瘢痕. 4 年後, 1907 年 4 月.

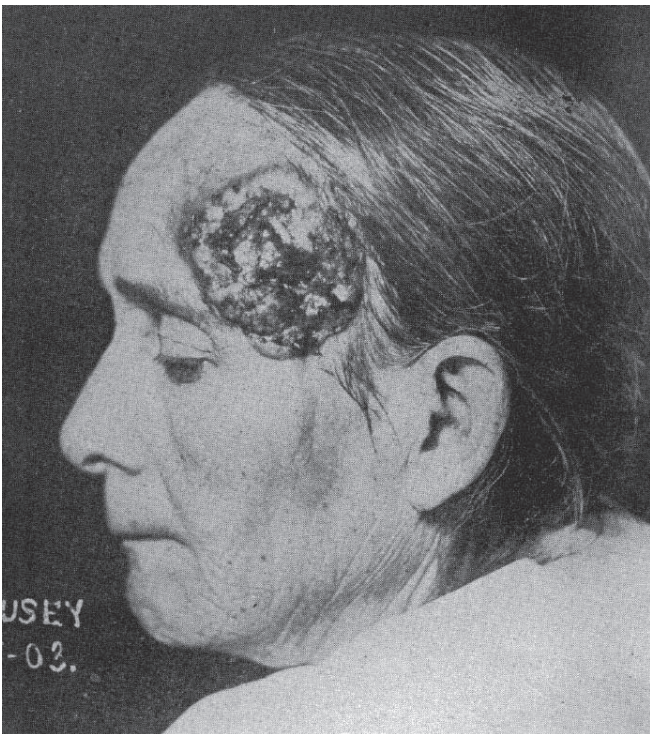

図 18. 上皮腫, 1903 年 4 月.




図 19. 図 18 の治療後. 正常瘢痕. 4 年間経過観察.

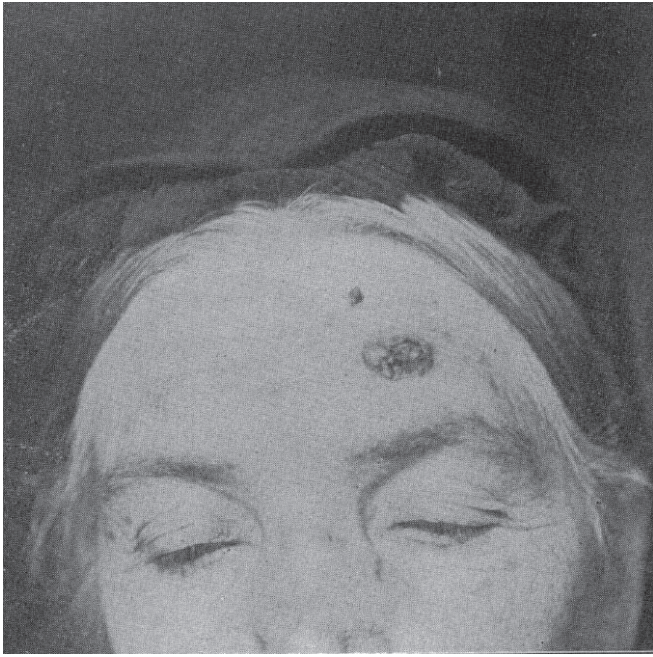

図 20. 上皮腫. 1903 年 4 月.



図 21. 図 20 の治療後. 4 年後, 1907 年 7 月.

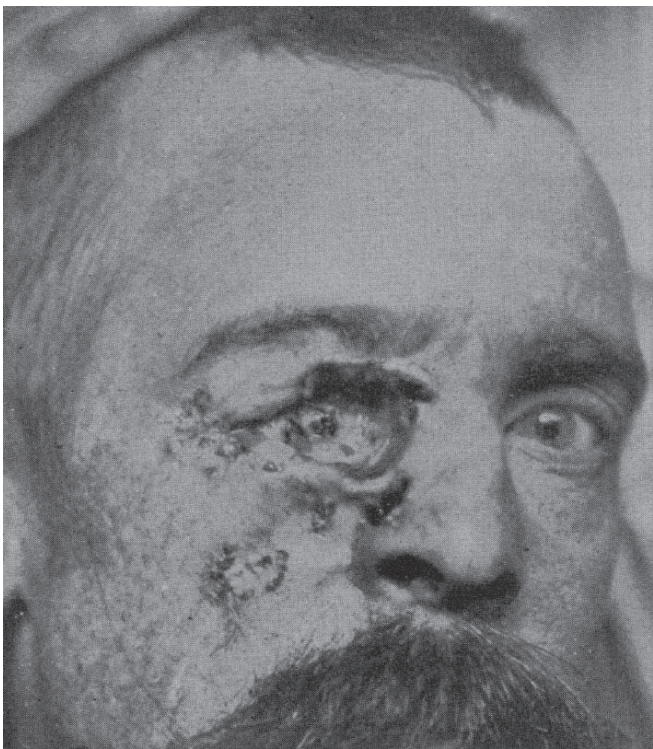

図 22. 上皮腫. 1901 年 12 月.

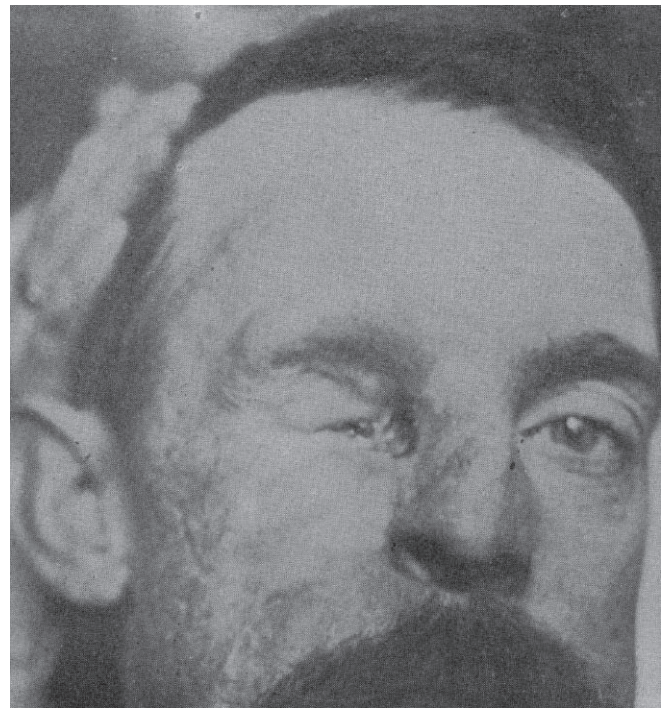


図 23. 図 22 の治療後. 治療なしに約 1 年この状態を維持した. 有効例に分類.

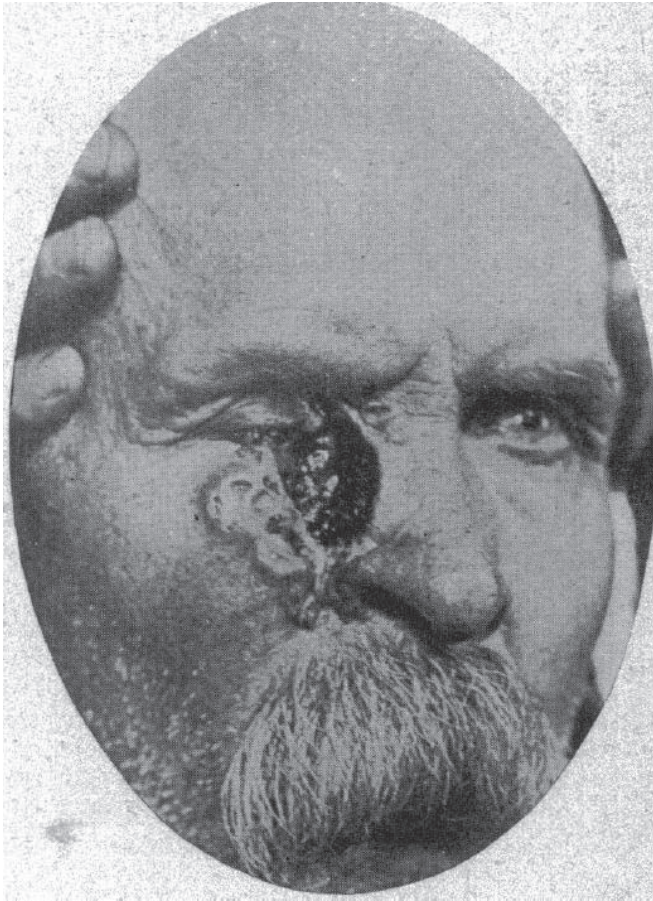


図 24. 上皮腫. 1902 年 7 月.




図 25. 図 24 の治療後. 1903 年 3 月に追跡から脱落. 有効例に分類.

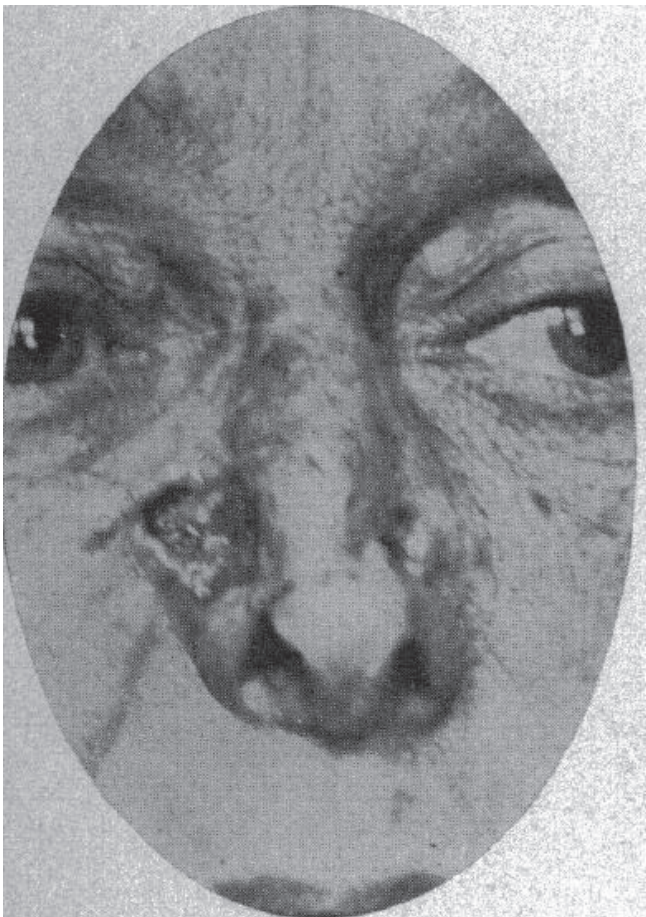

図 26. 上皮腫. 1901 年 4 月

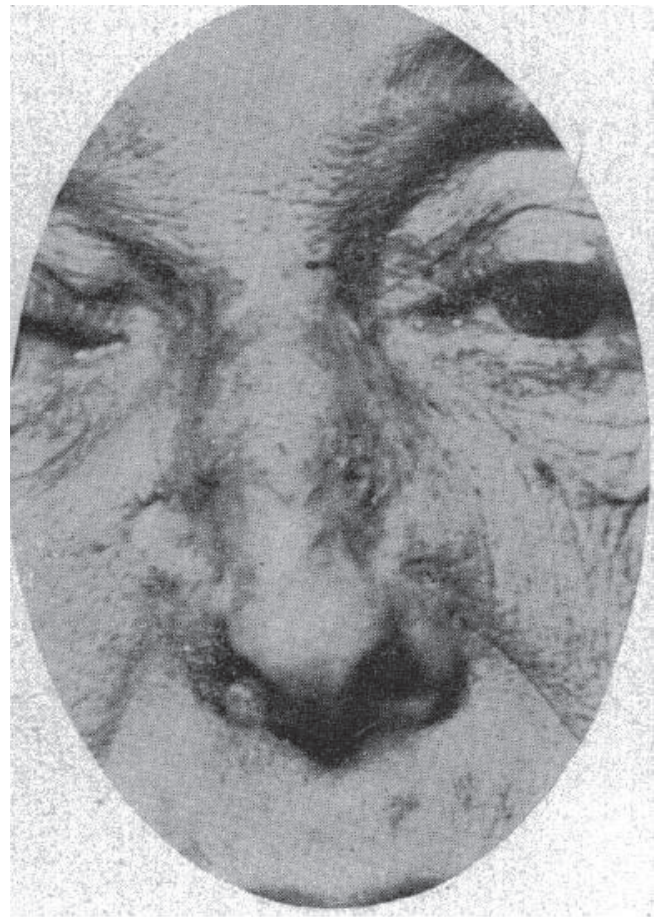

図 27. 図 26 の治療後. 1901 年 9 月. 1 年前までこの状態であったが、現在は鼻の左側に小さな再発がある. 有効例と分類.

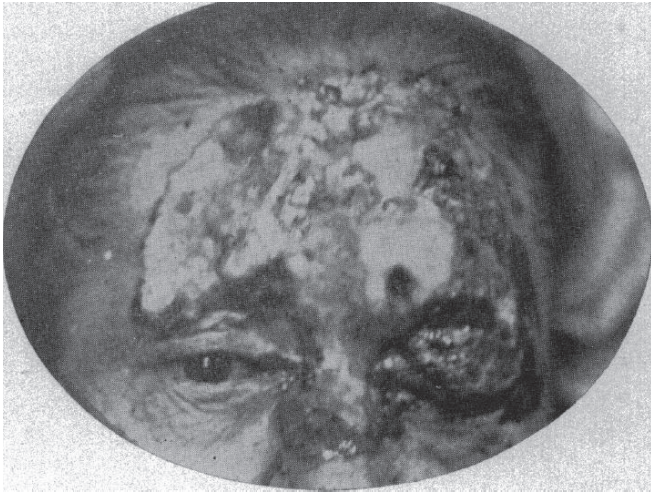

図 28. 蚕食性潰瘍. 1902 年 5 月.



図 29. 図 28 の治療後. 1902 年 11 月. 4 年間変化なし.

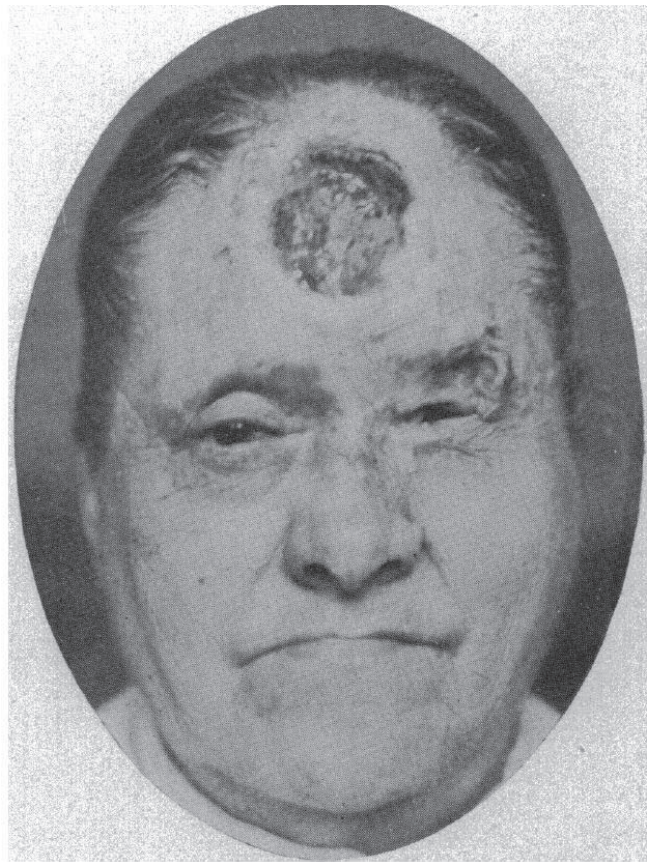

図 30. 図 28, 29 と同症例. 5 年後, 1907 年 8 月. 有効例と分類.