

子宮内胎児死亡の疾患特異的徴候

A pathognomonic sign of intra-uterine death

Spalding AB. Surg Gynecol Obstet 34:754-7,1922*

子宮内胎児死亡はかなり一般的であり、新たな診断法が発見されれば記述に値するものである。従前、問診、自覚症状、身体所見によって子宮内死亡の診断が行なわれてきた。臨床検査は不十分であった。

既往歴については、父あるいは母の梅毒、母の慢性腎炎、原因不明の習慣性胎児死亡が重要とされる。患者には、口内異味症を伴う不定愁訴、腹部の重量感、悪心嘔吐、乳房の変化、胎動感の欠如、血性あるいは透明帯下などをみることがある。血圧の変化、軽度の体温上昇、子宮頸部温度の低下、体重増加の停止、子宮底高の停滞あるいは減少、経膈的あるいは経腹的触診による児頭の軋音などをみることもある。

児頭の軋音は、現状では事実上唯一の診断的徴候である。スタンフォード大学婦人科では、過去数ヶ月間、胎児頭蓋のX線写真による子宮内胎児死亡の診断を行っており、文献を渉猟したところ初報と思われる。

子宮内胎児死亡後は、非常に短時間で脳組織が縮小し、典型的な胎児頭蓋の重なり像 (overlapping) が認められる。胎児頭蓋の重なり像は、胎児死亡に特異的で、応力変形による重なりとは全く異なるものである。

死後の縮小による頭蓋骨の大きさや形状の変化はほとんどないため、X線写真では児頭径の減少が認められる。児頭が縮小すると、頭蓋は驚くほど大きな重なりを示す。縮小児頭の彎曲半径は、大きさが変わらない頭蓋に対して明らかに小さくなる。X線写真でこの両者の所見が見られる場合、胎児は死亡していると判断できる。我々は21例の子宮内胎児を撮影した。この内3例で胎児は死亡しており、典型的な所見が認められた。18例は生存しており、内17例の児頭頭蓋、縫合線に異常を認めなかった。1例は、長時間遷延した分娩第1期による応力変形による高度の重なりが認められたが、頭蓋内容の容積に対する頭蓋の大きさに不均衡はなかった。

以下に、3例の子宮内胎児死亡例を示す。

症例1

B夫人。No. 97829, 42歳, 妊娠1回, 経産0回。1921年8月22日, スタンフォード大学婦人科を受診。1921年5月13日以来無月経。悪心なし。時折頭痛。下腹部痛。

9月16日, 子宮底高は恥骨結合上14cm。骨盤正常。

* The Division of Obstetrics and Gynecology and the Department of Roentgenology, Stanford University, School of Medicine (スタンフォード大学医学部産婦人科, 放射線科)

Naegele 概算法による出産予定日 1922年2月20日。10月12日に胎動自覚。血圧130/80。

12月13日, 骨盤下部の疼痛を訴えた。12月2日以来胎動を自覚せず, 腹部が縮小していると感じていた。口内に常に塩味を感じていた。血圧138/94。子宮底高は恥骨結合上18cm。

12月19日, 子宮底高21cm。胎動なし。双手診にて児頭軟。毎朝嘔吐あり。入院。既往: 麻疹, 猩紅熱, ジフテリア。3年前に虫垂切除。血圧125/85。胎児心音なし。Braxton Hicks収縮はあるが胎動なし。頸管上に児頭を触れるが, 特徴的な硬い感触はない。

子宮底高の計測値は以下の通り。

1921年 9月16日 14cm
1921年 11月30日 18cm
1921年 12月13日 18cm
1921年 12月20日 18cm

1921年12月20日, 子宮内容のX線写真で胎児頭蓋骨の重なり, 頭蓋内容の明らかな縮小が認められた(図1)。子宮内胎児死亡と診断し, 12月22日, Voorhees バッグにより陣痛を誘発。12月23日, 死亡胎児を娩出。羊水は黒く混濁していた。児頭は軟らかく, 浸軟していた。下肢, 足, 体部も浸軟していた。胎児死亡後明らかに相当の時間が経っていた。

胎盤には多数の白色梗塞を見る他は正常であった。ワッセルマン反応陰性。血液検査: 赤血球4,024,000, ヘモグロビン85%, 白血球7,000, 多形核白血球69%, リンパ球25%。検尿正常, 尿比重1026~1028。

胎児の剖検では, 肋骨, 大腿骨の骨端線に明らかな拡大, 不整が認められた。肺は, 肺胞隔壁の線維性肥厚が明らかである他は正常であった。診断: 先天性梅毒

症例2

T夫人。No. 74294, 29歳, 妊娠2回, 経産1回。1921年9月21日受診。12月30日, 血圧144/90。1919年5月10日, 高度の浮腫を伴う子癩, 顆粒円柱, 血圧210/140のため, 帝王切開で出産している。

1922年1月13日, 血圧が160/100に上昇。頭痛, 下肢浮腫にて入院。出産予定日3月22日。子宮底高は恥骨結合上22cm。右下分画に胎児心音聴取。2月3日, 血圧145/100, 社会福祉局の観察下に退院。

2月23日, 再入院。血圧140/85, 中毒症状なし,

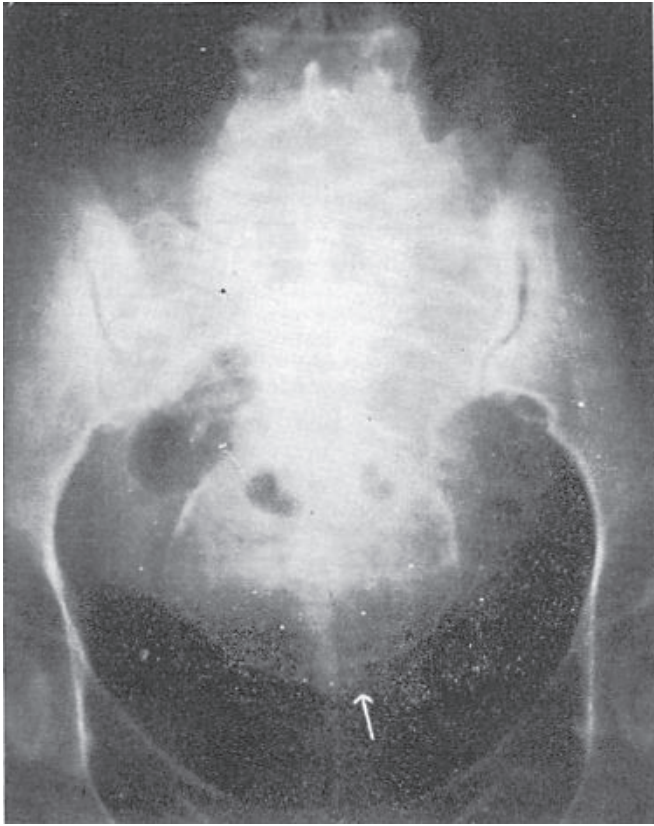


図 1. 死亡胎児の頭蓋. 胎児頭蓋に高度の重なり像 (overlapping) を認め (矢印), 頭蓋表面は頭蓋内容に比して大きくみえる.

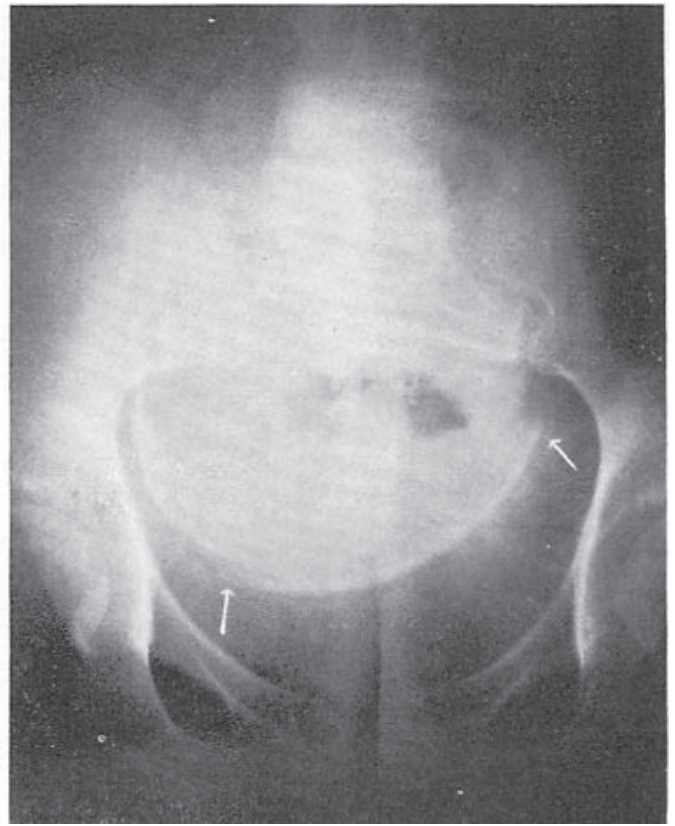


図 2. 頭蓋内容の高度収縮を伴う頭蓋の重なり像 (矢印). 頭蓋に外圧の影響はみられない.

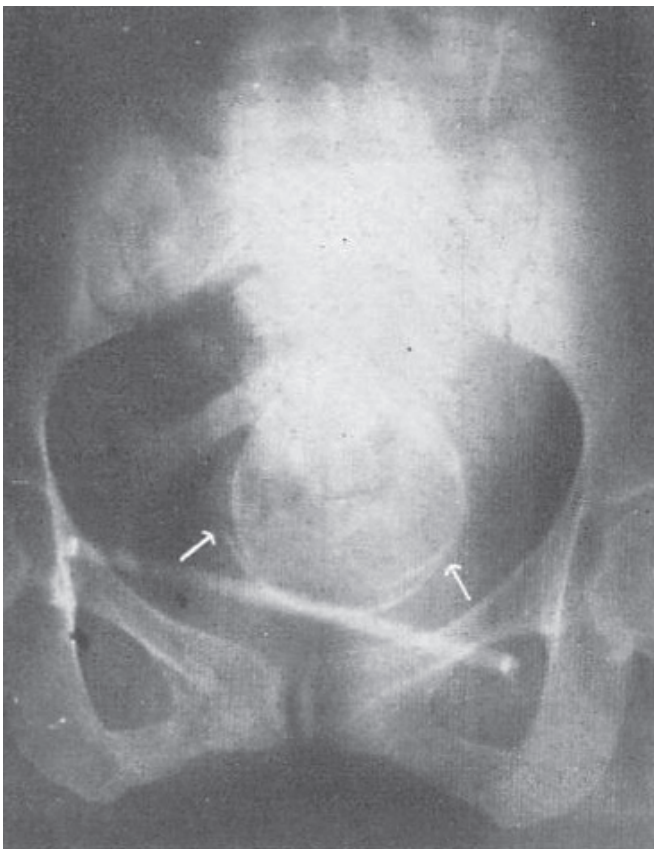


図 3. 死亡胎児の頭蓋. 高度の重なり像 (矢印), 頭蓋表面と頭蓋内容の不均衡が認められる.

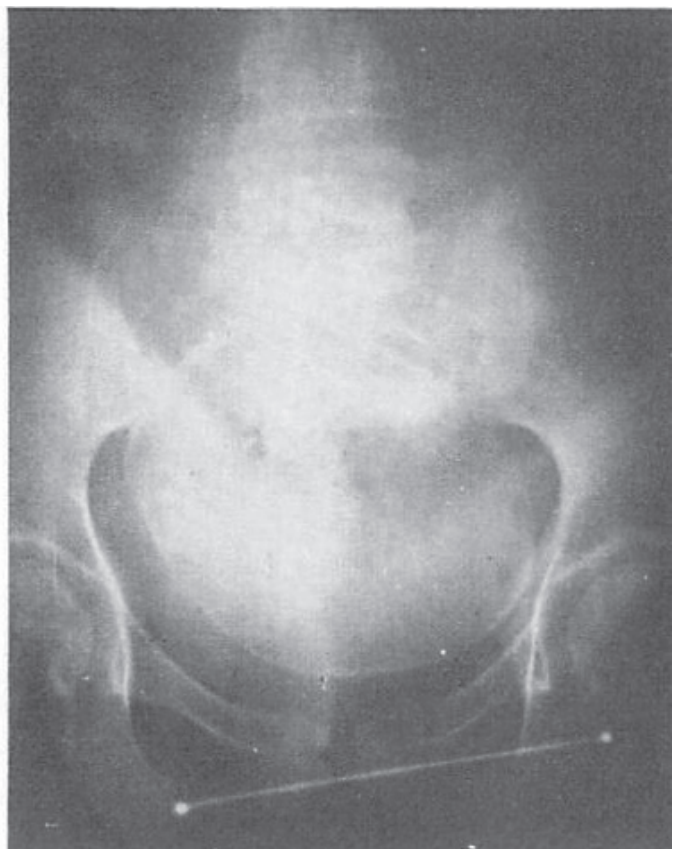


図 4. 正常妊娠の胎児頭蓋.

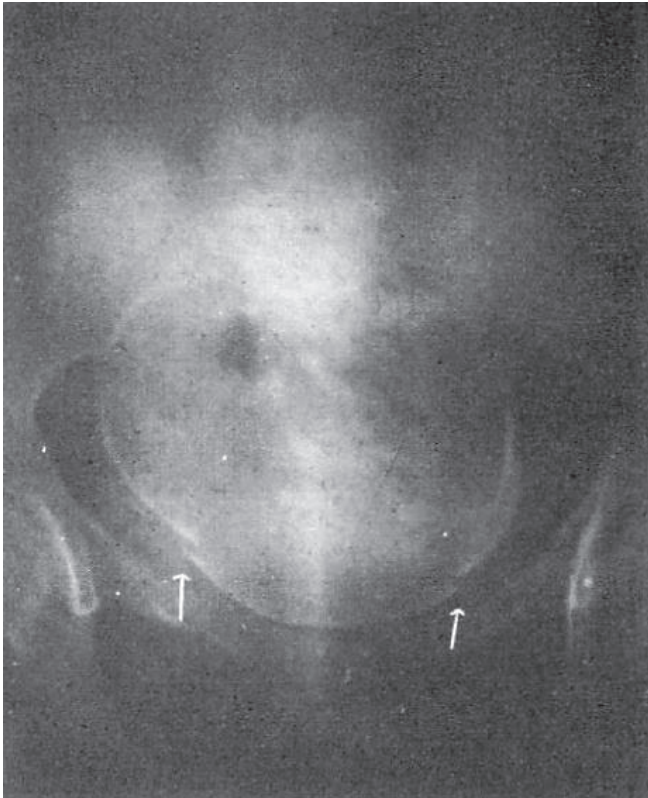

図5. 分娩第1期の長時間遷延により生存児に認められた頭蓋の重なり像(矢印). 縫合線間の頭蓋膨隆が示すように、頭蓋内容の収縮はない。右恥骨による冠状縫合の陥凹がある。

子宮底高 21cm, 胎児心音聴取せず。腹部 X 線写真を撮影した。典型的な子宮内胎児死亡の像が認められた(図 2)。

X 線撮影室から帰室後まもなく破水し、黒いコーヒー様の羊水を大量に排出した。死亡胎児は低位鉗子で容易に娩出できた。出産直後の血圧は 130/82 であった。

胎盤には、感染徴候とともに白色梗塞が認められるほかは正常であった。ワッセルマン反応陰性。血液検査：赤血球 4,120,000, ヘモグロビン 90%, 白血球 10,400, 多形核白血球 76%, リンパ球 20%。尿検査：低比重, 軽度アルブミン混濁, 硝子体なし。

胎児剖検では、肋骨、大腿骨の骨端線に明らかな拡張、不整が認められた。診断：先天性梅毒。

症例 3

A 夫人, No. 100933, 38 歳, 妊娠 2 回, 経産 0 回。1921 年 12 月 9 日受診。最終月経 4 月 1 日。感染症の既往なし。今回の妊娠中, 手足に軽度の腫脹があった。20 年前に結婚, 10 年前に 4 ヶ月で自然流産。心臓, 肺に異常なし, 乳房大。微弱胎児心音を左上分画に聴取。胎児は左後頭前位。先進部の嵌入なし。子宮底高は恥骨結合上 33cm。骨盤計測正常。出産予定日 1922 年 1 月 8 日。

12 月 20 日, 胎児運動活発。血圧 174/88。

1922 年 1 月 4 日, 高血圧のためヒマシ油とキニーネを投与したが, 陣痛は起こらなかった。血圧 146/82。

子宮底高は恥骨結合上 33 1/2cm。右下分画に強い胎児心音を聴取, 整, 140。

1 月 27 日, 入院, 血圧 150/90。子宮底高 29 1/2cm。胎児心音聴取せず。1 月 28 日, 胎児心音聴取せず。胎児運動なし。Braxton Hicks 収縮あり。血圧 140/85。双手診にて児頭に頭蓋軋音があったが不明瞭であった。子宮底高の計測は以下の通り。

1921 年 12 月 9 日 33

1921 年 12 月 20 日 33 1/2

1922 年 1 月 26 日 29 1/2

1922 年 1 月 29 日 29

子宮内容の X 線写真では, 頭部は未嵌入, 良く発育した胎児が認められた。軽度の頭蓋縮小, 矢状縫合の重なり像が認められた(図 3)。診断：子宮内胎児死亡。

1 月 30 日, 自発的陣痛が始まり, 死亡胎児を分娩した。

胎盤は正常であった。ワッセルマン反応は夫婦とも陰性。血液検査：ヘモグロビン 75%, 白血球 9,250, 多形核白血球 66%, リンパ球 24%。尿検査：微量のアルブミン以外は正常。

胎児の剖検では, 肋骨, 大腿骨の骨端線に明らかな拡張, 不整が認められた。診断：先天性梅毒。

対照

正常妊娠 27 例の, 子宮内胎児の頭蓋を X 線撮影した。頭蓋の重なり像, 頭蓋内容の縮小は一例も認めなかった(図 4)。

正常妊娠 1 例において, 分娩開始時に破水を見た。この妊婦は, 子宮頸管硬化のため分娩第 1 期が 43 時間に及んだが, 生存児を分娩した。分娩第 1 期の後期撮影した X 線写真では, 頭蓋に著明な重なり像があったが, 頭蓋内容の縮小は見られなかった。この重なり像は, 子宮内胎児死亡による重なりと容易に鑑別できる(図 5)。

結論

妊娠 31 例の胎児頭蓋の X 線撮影から, 生存児では, 分娩の影響による頭蓋重なり像を除いて, 胎児頭蓋は正常であることが分かった。子宮内胎児死亡 3 例では, X 線写真で著明な頭蓋の重なり, 頭蓋内容の明らかな縮小を認めた。

このことから, 頭蓋骨の重なりを伴う頭蓋内容の縮小は, 子宮内胎児死亡に疾患特異的な所見であるとして良いと考える。

【謝辞】検査に協力いただいた産婦人科レジデント Dr. Hans von Geldern, X 線撮影と読影にあたられたスタンフォード大学医学部放射線科助手の Dr. R. R. Newell に謝意を表する。