

胃のレントゲン診断

The Roentgen diagnosis of the stomach

Holzknicht G. Arch Roent Ray. 16:206-17,1911/1912

胃疾患のレントゲン診断は近年大きく進歩してきた。この進歩には、1904年のRieder検査食によるX線撮影、触診を併用したX線透視、Holzknechtによるビスマス懸濁液と沈降法、Haudekによるビスマス2回投与法による運動性検査、Jonasによる逆蠕動運動の発見などが挙げられる。さらにSchmieden, Härtlein, Clairmontらの仕事も挙げられる。Eiselberg病院のClairmontは100例の手術例を報告し、そのレントゲン診断には1つたりとも重大な誤りはなかったという。

1911年、Berlinにおける外科学会でSchmiedenは、Bier病院に言及して、現在の胃疾患診断は3つの方法、すなわち病歴、触診、レントゲン診断によってのみ行なわれ、診断手段としての開腹は完全に不要と述べている。

著者もこれに全面的に賛同するものであるが、胃の酸度検査も非常に重要である点を付記しておく。診断にあたって参考にできる徴候は多いに越したことはない。

レントゲン所見や手術所見が、臨床所見と相反することがいかに多く、また不明瞭な臨床症状の原因がそれによって明らかになることが多いことか。旧来の診断的開腹術が現在のようなシステムチックな手術に置き換わり、また手術不能として対症療法以外に成す術がなかった胃潰瘍も手術できるようになってきた過程を知る者だけが、レントゲンの有り難みを知ることができるであろう。

先の内科学会でvon Bergmannは以下のように述べた。「学会員は、レントゲン診断の日進月歩、特に消化管疾患におけるその進歩をほとんど想像すらできない。そして臆面もなく、レントゲン診断のことなど知りもしないと言うのである！」臨床家であり教授でもある人の口から出たこの発言は、私のいかなる言葉よりも、内科学におけるレントゲン診断の位置を如実に示しているものである。

胸部疾患においては重要な意味をもつ古典的な身体診断法も、腹部においては重要性が低い。従って、胸部の診断では腹部にくらべてレントゲン診断によって加わるところは少ない。

以下では、放射線学的ならびに臨床的徴候を1つの症状群 (symptom-complex) としてグループ化し、その診断的価値を示すものである。

症状群 I

1. 6時間後にビスマス残存
2. 胃の正常透視像
3. 無酸症

診断：幽門の小さな胃癌

この症状群はほとんど常に、小さな胃癌による幽門狭窄で見られる。ビスマス残存が示すように緊張の消失、うっ滞があるが軽度ある。食思不振以外の症状はほとんどあるいは全くない。幽門に狭窄がなければ、無酸症は常に過運動に伴うものであり、その場合せいぜい2~3時間で胃は空虚になることを考えれば、診断は容易である。6時間後に残存があることは、幽門に器質的閉塞があることを確実に示すものである。通常は無力性排出遅延が6時間にも及ぶことはない。従って原因は幽門の狭窄あるいは痙攣である。しかし後者は無酸症を伴うことはなく、逆に過酸症を伴うので後者ではありえない。

従って、これは単に経験的な症状群ではなく論理的なもので、早期の胃癌診断につながるものである。無酸症の診断には胃管検査が必要であるが、運動性については放射線検査のみで十分に検査できる。胃管による運動性検査には議論のあるところで、正確ではあるが遅延の原因は分からない。翌日の残存はわかるが、4~6時間後の残存を知ることはできない。Haudekが有症状の胃潰瘍はほぼ全例において幽門痙攣による運動機能障害があることを示すことができたのは、レントゲン検査があつて初めて可能であつたといえる。

X線検査は、腫瘍が小さく手術可能であることも示している。さもなければ、ビスマス陰影の形状、拡がり、欠損が見えるはずである。びまん性収縮性胃癌、すなわち深達性全周性硬癌は無酸症、運動性低下を示す。しかし、その場合は正常の胃の形状が見られず、収縮や充盈欠損が見られる。従って上記の症状群は、疾患の性状、局在のみならず程度についても非常に正しいといえる。

上記のレントゲン検査法については、改変、追加を提案したい。無酸症は、Schwarzの溶解カプセル (fibrodermic capsule) を使うと放射線学的に診断できる。このカプセルが5時間以内に消化、破壊されなければ無酸症と考えられる。

症状群 I (A)

1. 6時間後にビスマス残存

¹Privatdocent of the University of Vienna (ウィーン大学講師)。本稿は Jahreskurse für ärztliche Fortbildung (Munich, 1911)[卒後教育セミナー]の要約である。

2. 正常な胃陰影

3. 5 時間後に溶解カプセル保存

診断：幽門の小さな胃癌

Haudek の方法でビスマス食後 6 時間を評価する場合、腸管内のビスマス塊の位置を観察することにより胃の排出時間を推定できる。無酸症の場合、6 時間後に小腸は空虚で、ビスマス塊の先頭は脾彎曲に達している。正常例では、ビスマス塊の先端は上行結腸に、後端は回腸終末部にある。大腸の運動機能亢進は、ほとんど常に無酸症を合併している。従って胃管を使用せずとも、多少の不確実性はあるものの病理学的に診断可能である。

症状群 I (B)

1. 6 時間後に胃内にビスマス残存

2. ビスマス塊の先端が肝彎曲にある

3. 正常な胃陰影

診断：幽門の小さな胃癌

この症状群の検査は、我々の施設で開発した Haudek のビスマス 2 回投与法 (double bismuth meal) 法によって大幅に簡略化された。患者は Rieder 検査食を午前 7 時に服用し、1 時に来院して検査する。残存があれば無酸症の存在を示す。一見して胃内に残存がありビスマス塊の先端が脾彎曲にあれば、ただちに胃癌を疑う。2 回目の Rieder 食として、ビスマス水溶液を投与する。胃の形状、位置、排出が正常であることを確認して検査を終了する。

この症状群は、無酸症を伴う陳旧性胛胝性潰瘍にも当てはまる。粘膜面の変化のために無酸症を、幽門病変のために運動性消失を来たすからである。しかしこのような例は非常に稀で、横方向、縦方向に収縮した蝸牛胃の形を呈し、幽門が左に偏位している。

検査時のモルヒネ注射、慢性モルヒネ中毒、モルヒネによる幽門痙攣によって診断が不明瞭になりうる可能性も念頭においておく必要がある。6 時間後にビスマス残存を認めた症例では全例において、胃の陰影は全く正常であった。

症状群 II

1. 6 時間後にビスマス残存なし

2. 胃に顕著な陰影欠損

3. 角状胃

診断：胃癌、狭窄なし、手術不能

これらの症例はいずれも、食思不振と多少の体重減少以外の臨床症状を欠いていた。胃腸管瘻を行なう利益はほとんどあるいは全くない。

胃の顕著な陰影欠損は、明らかに腫瘍の存在を示すも

のであるが、この腫瘍は手術不能である。Haudek は、胃が収縮によってその鉤状の形態を失って角状になった場合は、もはや全摘できないとしている。

角状胃の原因は 2 つのいずれか、すなわち過緊張、収縮である。前者については、悪液質が始まると胃壁の緊張が障害されるので、この場合は除外できる。触診される腫瘍が小さい場合は、その背景に何かあると考え、収縮は広範な癌浸潤によるものであると考えることができ、全摘は不可能となる。一方、胃が生理的な鉤状の形態を保っていれば、例えば髓様癌のように相応の陰影欠損があっても手術可能と考える。

症状群 III

1. 6 時間後にビスマス残存なし

2. 胃体部あるいは幽門部に顕著な陰影欠損

3. 鉤状胃

診断：胃癌、手術可能

もちろん手術適応については、癒着や転移の有無など、他の要因も考慮する必要がある。

症状群 IV

1. 6 時間後にビスマス残存少量

2. 胃に圧痛点あり

3. 正常な胃陰影

診断：単純性胃潰瘍

この診断は比較的确实、単純である。胃潰瘍では全例において、一定の運動性低下がある。Haudek は、排出遅延を伴わない胃潰瘍は一例も経験しておらず、胃壁病変を伴わない幽門痙攣の例もない。

圧痛点については、単に心窩部に圧痛点を見るのみではなく、放射線学的に圧痛点が胃潰瘍の最好発部位である胃の小彎に一致し、圧迫や腹壁の陥凹によって胃とともに移動することを示す必要がある (Jonas)。この診断を完璧に行なうには、放射線学的ならびに触診について豊富な経験が必要とされるが、幸いなことにその他にも診断に結びつく多くの症状がある。これには以下のようなものが挙げられる。

1. 逆蠕動

2. 幽門の上方、左方への偏位

3. 小彎の蝸牛変形

4. 恒常的な横方向への収縮

5. 変動性の横方向への収縮

胛胝性穿通性潰瘍の最も確実な徴候は、周囲臓器と交通する憩室の存在である。

症状群 V

1. 6 時間後にビスマス残存少量

2. 圧痛点
3. 左方への偏位
4. 蝸牛胃

診断：幽門部小彎の陳旧性収縮性潰瘍

症状群VI

1. 6 時間後にビスマス残存少量
2. 胃体部の圧痛点と抵抗
3. 胃体部の横方向への収縮
4. 小彎の気泡を伴わない非移動性憩室

診断：胃体部小彎の胼胝性潰瘍

圧痛点がなくとも、過酸症と6時間後の残存の組合わせは、潰瘍にほぼ特異的である。Haudekは、幽門痙攣を伴わない胃潰瘍、6時間におけるビスマス排出遅延がありながら胃壁に大きな変化のない例を一つも見なかった。

症状群VII

6 時間後に大きな鎌状のビスマス残存

診断：潰瘍による陳旧性幽門狭窄

この症状群は、拡張と筋層の二次性無力性変化、運動性の著しい低下があり、透視を一目見ただけでわかる。2つに分類される。

症状群VII (A)

1. 6 時間後に大量の残存
2. 胃拡張
3. 緊張性の消失

診断：陳旧性潰瘍性狭窄

しかし、この症状群は病変の性状については何も言っておらず、単純性潰瘍、重症潰瘍、陳旧性潰瘍あるいは癒痕から発生した胃癌などがありうる。これを決定するには、以下のような症状群を考える必要がある。

症状群VIII

1. 大きな鎌状のビスマス残存
2. 幽門部の顕著な充盈欠損

診断：陳旧性潰瘍底の胃癌，狭窄を伴う

この形は想像するよりも多い。拡張，麻痺を伴う幽門の高度狭窄が，嘔吐その他の症状を伴わずに存在することは最近まで知られていなかった。嘔吐は晩期になって，狭窄のためではなく，発癌にともなって発生する。胃拡張の所見と嘔吐，潰瘍の既往は，すべて幽門狭窄を示唆するものであり，いかなる場合も手術適応を妨げるものではない。

症状群IX

1. 6 時間後にビスマス残存なし

2. 幽門部あるいは胃体部の顕著な充盈欠損
3. 大彎の横方向の狭窄

診断：潰瘍底の胃癌，狭窄なし

症状群X

1. 6 時間後に空虚胃．ビスマス塊の先端は脾彎曲
2. 胃の短縮
3. 噴門部のうっ滞

診断：噴門部癌

症状1は、低酸症あるいは無酸症による胃の過運動を示唆するもので、ビスマス食投与3時間後の2回目の検査で確認できる。症状2は、びまん性収縮によるもので、癌を示唆する所見である。潰瘍の場合、収縮はより不均一でびまん性にはならない。症状3は、病変の浸潤性を示すものである。無酸症、噴門部狭窄は、潰瘍を否定するものである。腫瘍はもちろんのこと手術不能である。

この症状群と鑑別を要するものは、他の一次性病変、すなわち無酸症と噴門痙攣のみである。無酸症を伴う過運動は、胃内容の欠如、噴門狭窄、栄養失調によるい瘦、胃腸管瘻、幽門閉鎖不全によってのみ起こる。一方、胃拡張を伴わない純粋な噴門痙攣は、通常過酸症に伴って認められる。

症状群XI

1. 6 時間後に空虚胃．ビスマス塊の先端は上行結腸
2. 正常な胃陰影
3. 十二指腸とともに移動する圧痛点

診断：十二指腸潰瘍

症状群XII

1. 6 時間後に空虚胃．ビスマス塊の先端は上行結腸
2. 正常な胃陰影
3. 蠕動亢進なし．逆蠕動なし
4. 圧痛点なし
5. 酸度正常

これは正常胃の像である。この所見を示したもので、手術あるいは剖検にて解剖学的異常を見た例はない。

陽性症状が少ないほど、レントゲン検査にはより多くの慎重さが求められ、診断を述べるに当たっては控えめにする必要があることを念頭に置く必要がある。しかしこれまで、いずれかの対応する症状群なしに大きな胃壁の変化を見た例は経験していない。

1. 運動性

Haudekの二回ビスマス投与法は、胃のレントゲン検査における運動性検査をまず推奨した。一瞥で胃の運動性の程度を大まかに評価できる。もう1つ有用な指

標は、胃内に残存するビスマスと腸内に通過したものを比較することによって得られる。すべてあるいは大部分のビスマスが胃内にある場合は「大量」の残存、半数が胃内にある場合は「中等度」の残存、胃内にほとんどなければ「少量」の残存とする。胃が空虚であっても、結腸におけるビスマス塊の先端および後端の位置は、胃、腸の正常運動性、過剰運動性について貴重な示唆を与えてくれる。

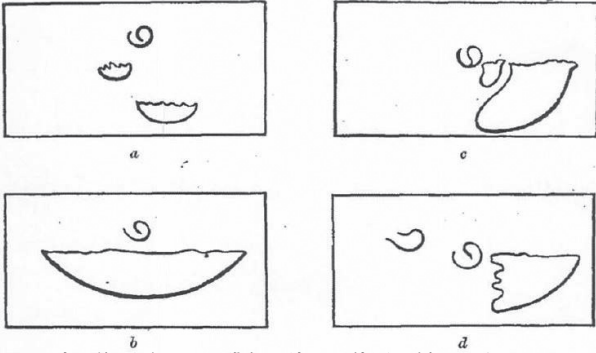
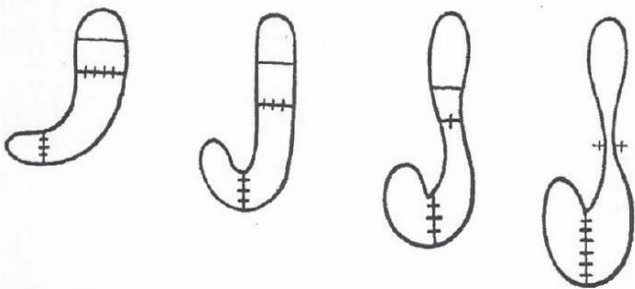


図1. 6時間後のビスマス残存. 臍との位置関係を示す (Haudek). a. 少量の残存. 幽門痙攣あるいは軽度狭窄の所見. b. 大量の残存. 臍の左側まで伸展している. 非代償性幽門狭窄の所見. c. 中等度の残存. 臍の左側まで伸展. 蝸牛状. 大彎の終端が明瞭に認められ鋭く挙上している. 幽門は小彎の収縮によって左に偏位している. 幽門潰瘍の所見. d. 中等度の残存. 左側に偏位. 辺縁が急速に挙上し, 凹凸, 鋸歯状. 幽門, 十二指腸球部の偏位はない. 胃癌の所見.

2. 胃壁の緊張性

その他については正常な腹部において、胃の形状と内容物の分布は、胃壁の緊張性を示している。無力性の胃では、内容はすべて尾側にあり、胃体部は多かれ少なかれ虚脱している。正常緊張の胃は内容物を取り囲んで認められ、その量にかかわらず常に噴門部まで充盈している。



過緊張 2-3 時間 正常 3-4 時間 低緊張 4-5 時間 無緊張 5-6 時間
図2. 立位男性の充盈胃における緊張性の差 (E. Schlesinger)

3. 胃の大きさ

正常胃は立位で臍高まで下行する。長さ方向の延長は通常先天性であるが、下垂は無力性によるものである。すべての方向へのサイズ増大は、幽門狭窄による拡張と緊張性消失、吞気症、診断目的のガスによる拡張である。すべての方向におけるサイズ縮小は、食道狭窄による栄養失調、胃腸管癒、低酸症による幽門閉鎖不全で認められる。高度の縮小は、浸潤性胃癌で認められる。大動脈が拡張して見えるのは、緊張性の消失、用手圧迫、腫瘍の圧迫、腸管内のガスによるものである。

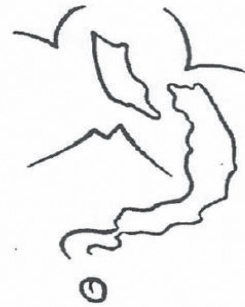

図3. びまん性浸潤性胃癌. 噴門および胃壁のほとんど全体に浸潤 (Holzknecht & Jonas)

4. 横方向の収縮

大彎にヒモを掛けたような陥凹が見られることがある。これは、小彎に好発する潰瘍が収縮し、立位では胃内容の重量が大彎にかかるためである。この場合、狭窄部位 (峽部) は小彎に接近する。「砂時計胃」はほぼ全例が潰瘍、あるいは陈旧性潰瘍に発生した胃癌によるものである。潰瘍の既往がない胃癌は、幅広い帯状の収縮を示す。

このような横方向の収縮や折り畳みは、一過性の場合と恒久性の場合がある。間欠性のものは潰瘍の活動性に関連して認められ、恒久性のものは活動性の潰瘍、瘢痕いずれにも認められる。活動性の場合には、運動性の低下、圧痛点をみる。

蝸牛胃は、小彎の収縮によるもので、幽門部が上方、左方に牽引される (Schmieden & Hartlein)。これは胃潰瘍、胃癌いずれにも見られるが、胃潰瘍の方が多く、蝸牛胃は通常は胃潰瘍の徴候である。

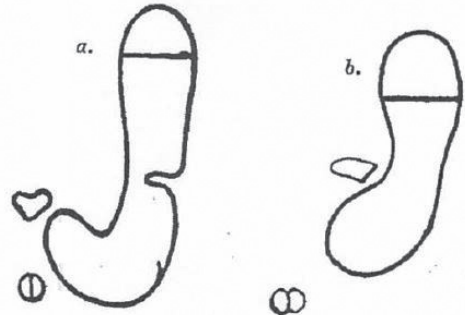


図4. a. 大彎の横方向の狭窄. b. 小彎縦方向の収縮による蝸牛胃

5. 胃の陰影欠損

胃の陰影欠損は、単なる胃腔の充盈欠損、あるいは胃壁や隣接臓器の腫瘍で認められる。その鑑別方法として最も良いのは、水溶性ビスマス懸濁液を使用することである。図5に、ビスマス欠損像の3つのタイプを示す。

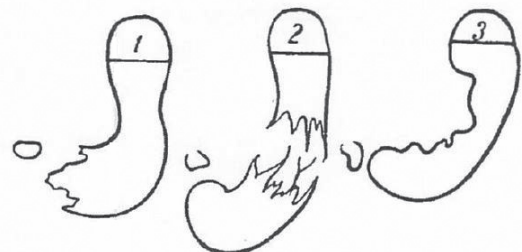


図5. 1. 幽門部の充盈欠損. 2. 胃体部の充盈欠損. 鈎状胃. 3. 小彎近傍の充盈欠損. 砂時計胃.

6. 蠕動

胃の蠕動は、長年にわたって放射線科医の関心を惹いてきた。最近、我々の研究室の Jonas は逆蠕動を発見した。Haudek によると、逆蠕動は常に胃体部あるいは幽門部の重篤な解剖学的病変、狭窄、潰瘍、びらん、癌などに伴うものである。正常とは反対方向に1回でも収縮波が見られれば、この非常に重要な徴候を証明できる。

蠕動亢進は、麻痺や拡張が起こる以前の初期の幽門狭窄を示唆する。しかし単なる過酸症による場合もある。収縮は高位から起こり、収縮波は正常よりも大きい。多くの収縮波はほとんど胃を分断するように見え、結腸のハウストラのような像を示す。

蠕動低下は、消化の初期段階における酸量の異常の結果である。油性の食物が原因となることもある。蠕動は機械的な圧迫で刺激され、速やかに消失する。蠕動の頻度も重要である。将来的には心拍を数えるように、日常的に胃の収縮波を数えるようになるかもしれない。

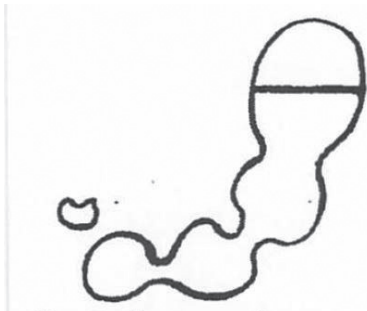


図6. 蠕動の亢進

撮影法

このようなレントゲン診断の改良を可能とした撮影技術は、それほど大きく変化していない。

胃疾患のレントゲン診断において最も重要な役割を果たすのは、疑いなく透視法である。圧迫器 (distinctor) の発明以来、透視法から術者の危険も消失した。圧迫器は術者の手に代わって圧迫し、レントゲン画像を明瞭にする手助けとなる。

レントゲン透視における最も重要なものは、焦点管球と蛍光板を垂直面内で任意の方向に移動できる装置である。これは片手で操作できる必要があり、もう一方の手でグリッドの大きさや管球の距離をコントロールする。現状の装置でこれを満足するものはない。著者の見解では、最も良い装置は著者自身と部下が設計した懸架式焦点管球、蛍光板で、Sommer により、その後最近になって Reiner & Reiniger (ウィーン) によって著者の求めで製作されたものである。蛍光板で腹部を圧迫する際には、患者は背板に寄りかかって安定させることができる。スライド式グリッドを備えた焦点管球と蛍光板はすべて天井から懸架されており、いずれの方向にも自由に移動できる。この自由振子運動で不

利になるものではなく、わずかな練習で容易に位置を決めることができる。

管球と患者の位置関係を全く変えることなく、写真乾板を蛍光板の後ろに置くことができる装置には非常に大きな利点がある。透視検査は撮影検査の予備段階であり、蛍光板はX線管球の「ファインダー」として動作すべきものである。X線撮影において唯一の困難は、透視検査に比べてX線管球がずっと軟らかい必要がある点である。しかし、硬い管球と強い陽極であっても、透視後の焦点管球は撮影までには急速に軟化する。これには、浸透圧調整器と距離調節装置を利用すると良い。著者の見解では、この目的に最適な管球は Burger Central-Focus-tube である。この管球は、透視検査には硬線を使用するが、距離調整装置によって急速に軟化し、撮影時にはビスマス陰影が十分黒くなるまでに適切な線質となる。ここで、増感紙を備えたX線乾板を蛍光板の後ろに置き、患者の腹部に密着させる。短時間撮影用のX線発生装置のスイッチを入れ、患者と術者が息をこらえた状態で撮影する。この一連の操作中、常に蛍光板上で透視像を見ながら、正確な撮影位置、露光時間を効率的にコントロールする。ここで弱いコイルに切替え、透視検査を継続する。管球は次第に硬化する。

著者は、透視検査には通常、連続電流コイルと Rotax 断続器を使用している。Wehnelt 断続器や高圧整流器は、長時間の透視では管球が過熱する。短時間のX線撮影には、Rotax 断続器あるいは Triple Wehnelt 断続器を使用している。交流には、連続電流が得られるトランスフォーマー [訳注: Snook 装置] を使用している。透視検査には、硬度 7~8 Bauer、増感紙を使用した撮影には硬度 4 Bauer の管球を使用している。