

# コンピュータ軸位断層法に関する歴史的覚え書き

## *Historical Notes On Computerized Axial Tomography\**

Hounsfield GN. *J Can Assoc Radiologists* 27:135-142,1976

### 要旨

EMI 中央研究所におけるコンピュータ断層撮影法 (CT) に関する初期の実験について解説する。1971 年 9 月にアトキンソン・モーリー病院に設置された最初の EMI スキャナーから結果が得られるまでの、分解能と処理時間の向上の歴史を例を挙げて述べる。

### 著者附記 (1976 年 7 月)

1974 年 5 月に本稿の発表後、EMI は 2 つのコンピュータ断層装置を導入した。頭部装置は、頭部検査の解像度の向上とスキャン時間の短縮に加え、患者の取り扱いも改善されている。体部装置は、特別に設計された汎用システムで、 $320 \times 320$  のマトリックスで 20 秒で撮影できる。撮影した画像の例をいくつか示す。

コンピュータ軸位断層撮影の歴史と、その発展における興味深い実験について話すよう御依頼がありました。

1967 年、私は EMI 中央研究所でパターン認識技術の研究していました。この研究を通して、大量の情報を利用できる領域は数多くあることが明らかになりましたが、それを取得するために使用される技術は非常に非効率的で、利用可能なデータの大部分が完全に無駄になっていました。

人体のあらゆる方向からの X 線透過率を計測することで、体の内部構造に関するすべての情報が得られることが推測されました。結果の解釈は非常に困難と思われましたが、それでも必要な情報は数学的な解のみであり、これはコンピュータで実行できました。明らかに、その結果には 3 次元画像を作るために必要な情報が含まれています。

診断医に結果を提示する実際的な方法を策定するにあたり、断層撮影の原理に則って、結果を一連の「スライス」として表した画像に分割することが最も簡便な方法であると判断しました。これにより、組織構造の全体的な三次元的表現が得られます。また、このアプローチにより、体内を通過する透過率の計測値を単一の平面に収めることが可能になります。従って、各ビーム経路は、画像を構築するための一連の連立方程式のひとつとなります。

コンピュータシステムを図 1B に示します。X 線光子はスライス端を通過してスライス面に沿って通過します。この場合、X 線ビームの経路長全体がスライスを通過するため、得られる透過率はスライスに 100% 関連し、その解は外部の未知数の影響を受けません。これは、重要な事実であることがわかりました。

この原理の効率に関する試算は非常に有望であったため、この時点でこの技術が有用と考えられました。スライス内の領域の吸収係数の絶対値を、従来法の 100 倍近くの精度で計測できることが示されました。この数値は、写真フィルムよりも何倍も感度の高い検出器を使用することにより、さらに向上します。スライスの各要素の吸収係数は 1/2% の精度で計算できると推定されました。

数学的な解が得られることを証明するために、1967 年にコンピュータを用いたテストを行いました。画像は一連のマトリックス内の数値として解釈しました。この数学的モデルから得られる等価透過率の値を求めようとしてコンピュータをプログラムしました。そしてこの過程を逆方向に実行すると、計算された透過率から画像を再構成することができます。X 線ビームの光子ノイズから発生するようなランダムノイズを加えたデータで、実験を繰り返しました。

英国厚生省 (The British Department of Health) から、この技術の実用可能性を試験する奨励を得て、旋盤台上に簡素な実験装置を製作しました。送りねじを電動モーターでステップ駆動し、各直線走査の終了時に試料を 1 度ずつ回転しました (図 2)。ガンマ線源にはアメリカンを使用し、放射線をカウント法で計測しました。

ガンマ線が弱いため、1 枚の画像を作るのに少なくとも 9 日間かかりました。計測値の処理には、大型コンピュータで 2 時間半を要しました。コンピュータは、

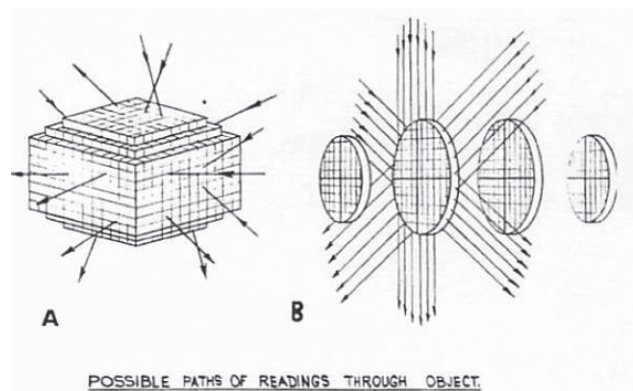


図 1

\* 本稿は、1974 年 5 月、モンリオール神経学研究所 (Montreal Neurological Institute) で行われた第 1 回国際コンピュータ軸位断層法研究会 (the First International Meeting on Computerized Axial Tomography) で発表されたものである。

FORTRAN プログラムで、28,000 本の連立方程式を解く必要がありました。

残念ながら、この実験で得られる最大の精度は4%のオーダーで、理論的に可能な最大値を下回りました(図3)。

そこで、画素間の補間方法に手を加え、その後の実験はX線を用いました(図4)。最終的には理論上の最大値である1/2%の精度にかなり近い結果が得られましたが、プロセスは依然として許容できないほど遅く、画像を作成するのに少なくとも1日かかりました(図5)。

この研究過程で、ウィンブルドンのアトキンソン・モーリー病院 (Atkinson Morley's Hospital) 放射線科のアンブローズ博士 (James Ambrose) と協力し、人間の脳の標本の計測を行いました(図6)。この計測値から処理された画像で、標本の腫瘍が明確に分離されただけでなく、灰白質と白質を区別することも可能であることがわかり、相当な喜びを感じました。しかし、結果をさらに検討すると、標本の保存に使用されたホルマリンが計測値を高め、結果を誇張していることが明らかとなり、熱意が冷めてしまいました。そこで、新鮮なウシの脳を用いて実験結果を検証したところ、組織濃度の拡がりとはそれほど顕著ではなかったものの、脳室、

松果体といった多くの解剖学的詳細を容易に識別できることがわかりました。並行して、豚の腎領域の切片を用いた試験も行い、非常に有望な結果が得られました(図7)。

新しい技術を組み込んだ脳撮影装置の仕様を保健社会保障省 (Department of Health and Social Security) に提出し、同省の協力の下、1970年8月に設計開発作業が開始されました。

最初の装置は、1971年9月にアンブローズ博士の指導の下、アトキンソン・モーリー病院に設置されました。FORTRAN の代わりに機械語を使用することで、ICL 1905 コンピュータで画像1枚当たりの処理時間は




図2




図3




図4




図5

20分に短縮されました。当初は、データを電話データリンクを介して遠隔コンピュータに送って処理することを企図していました。

その後、新しいミニコンピュータが利用できるようになり、その一つをシステムの一部に組み込むことが決定されました。これにより画像1枚当たり4分半で処理できるようになりました。

近年は、分解能の向上とアーチファクトの除去を行っています。この結果、画素数は4倍、 $160 \times 160$ マトリックとなっています。

我々は、分解能の向上のためにX線ビームの幅を小さくすることは好ましくないと考えています。光子の数が減って、各計測値の精度が低下するからです。しかし、新しいアルゴリズムとEMISCANNERの簡単な

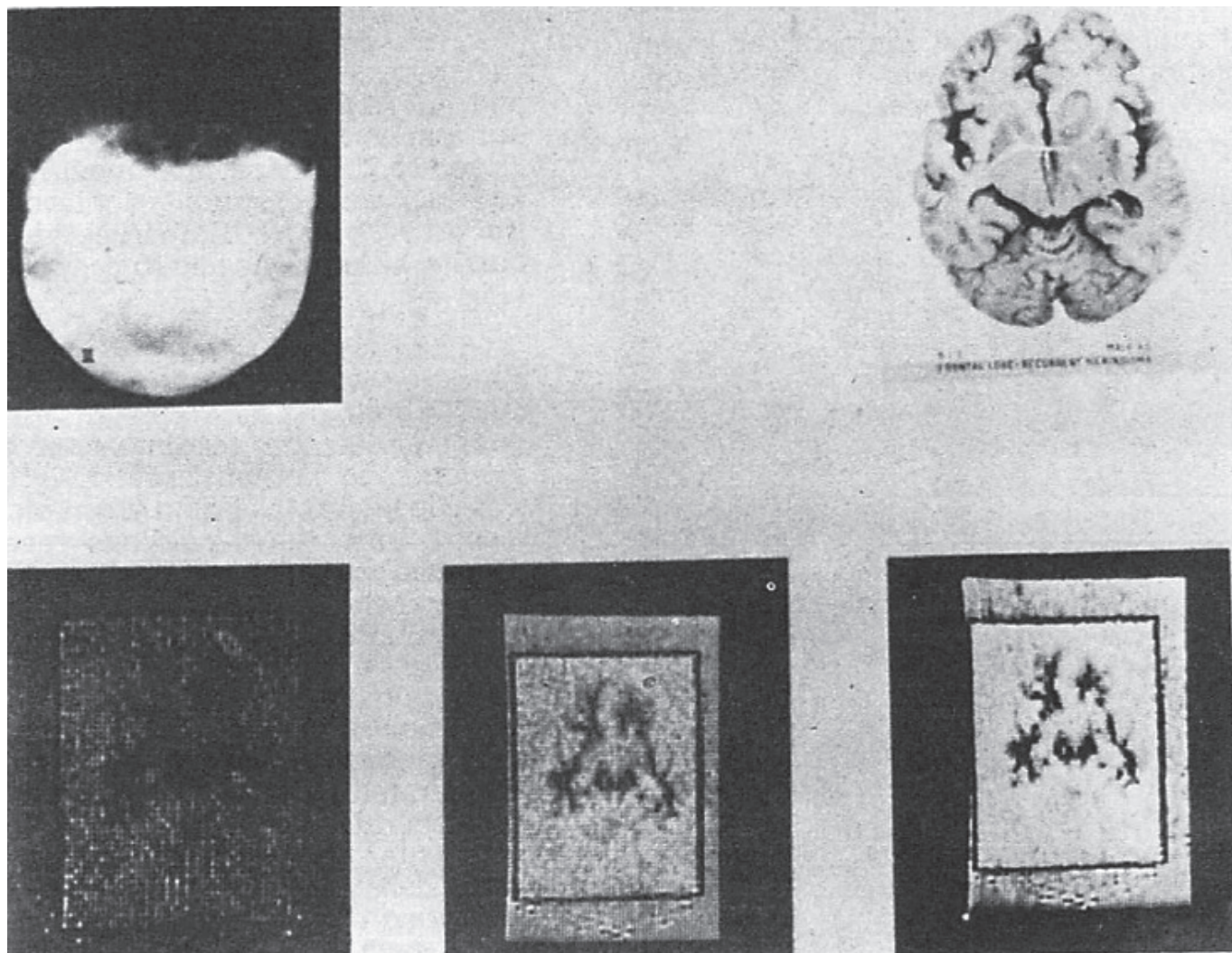


図6

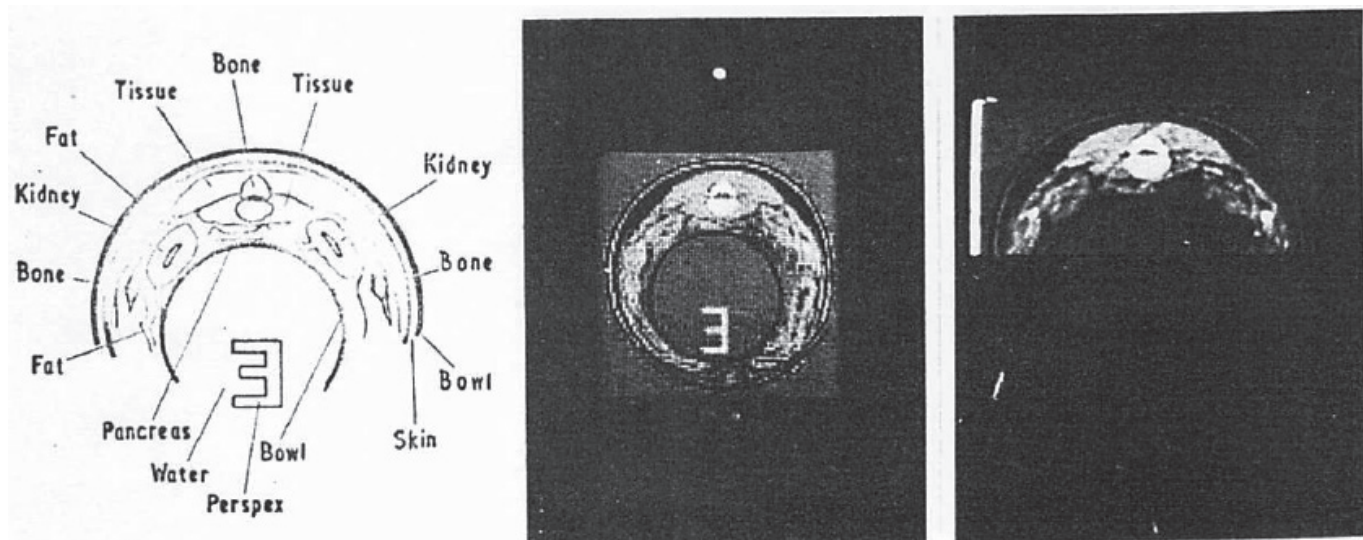


図7

機械的改良によってビーム幅よりかなり小さな物体を識別することが可能です。

図8は、新しいシステムによる初期の画像の一つで、その高分解能を示しています。画像は、頭蓋骨を模したファントムですが、オーバースウィングがなく、皮質に相当する位置に高値がないことに注目してください。

<光子ノイズ>

最後の画像は、高感度画像で、バックグラウンドノイズが出現しています。

撮影時間が同じならば、計測1回当たりの光子の数は、旧システムも新システムも同じで、得られる情報は同じです。従って、新システムがノイズの点で改善することは期待できません。しかし、80×80マトリックの大きなメッシュに起因するノイズ低減は相当な改善です。大きな画素は、階段状パターンや辺縁部の高濃度 (density edge) のようなノイズの原因となるからです。

アルゴリズムを適切に調整することで、ノイズの「粒子」 (grain) の面積と振幅を反比例して変化させ、適切

な「粒子」サイズを選択できます。

図9Cに示すファントムは、ノイズの中でかろうじて識別できる不明瞭な腫瘍が、160×160システム (図9B) で、80×80システム (図9A) と同等 (またはそれ以上) に検出できることを実証するために作成されました。このファントムは、6つの穴が開けられ、パースペックスの吸収値に近い値になるように選択された

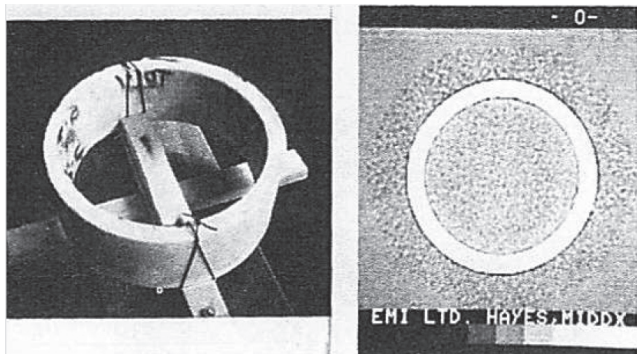


図8




図9

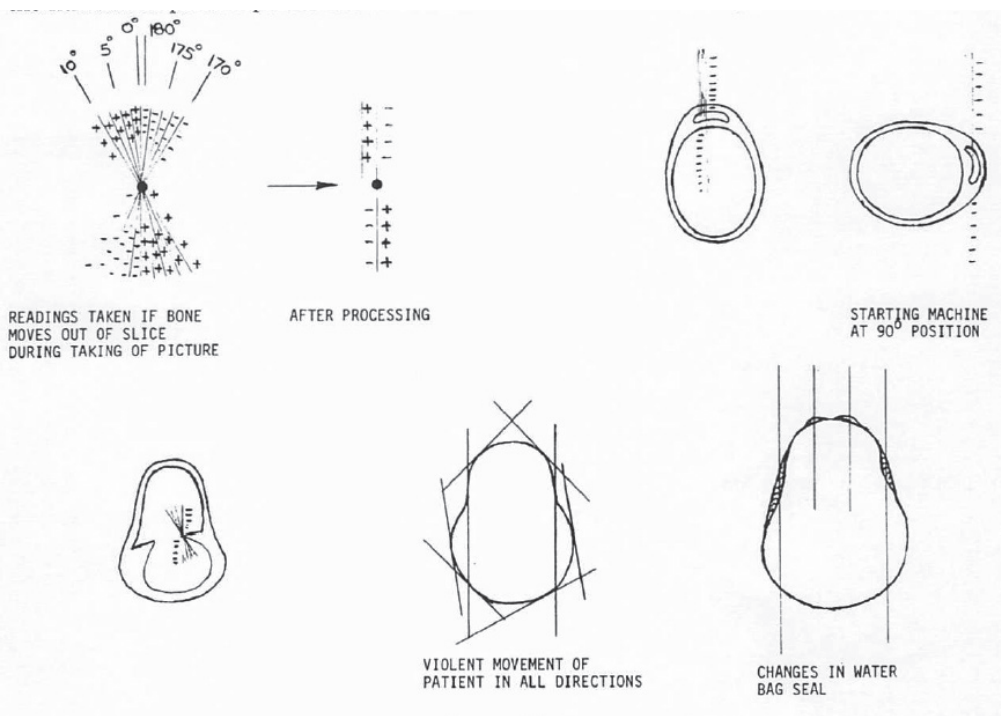


図10

様々な濃度の生理食塩水で満たされたパースペックスのブロックで構成されています。ノイズよりも高い読み取り値を示す穴の端の鮮明度に注目してください

最後の実験（図9D）では、装置を相当長い時間、非常に高い線量で稼働したため、画像上の光子ノイズが減少しました。この画像から、量子化ノイズと数学的ノイズは画像全体のノイズのごく一部に過ぎず、アルゴリズムの効率を示すものであることがわかります

図10は、検査中の患者の動きで様々なアーチファクトが発生することを示しています。

新しいアルゴリズムは、画像をかなり高速で処理できます。2枚のスライス进行处理して、スキャン完了後

1/2分で見ることができます。印刷は、最短で可能とし、独立して制御できるようになっています。このような改良の追加は、非常に簡単に行えます。アトキンソン・モーリー病院のアンブローズ博士が、最近160x160マトリックスで撮影した高分解能の画像を提供してくれました。80x80マトリックスに比べて改良されていることが一目瞭然です（図11-18）。

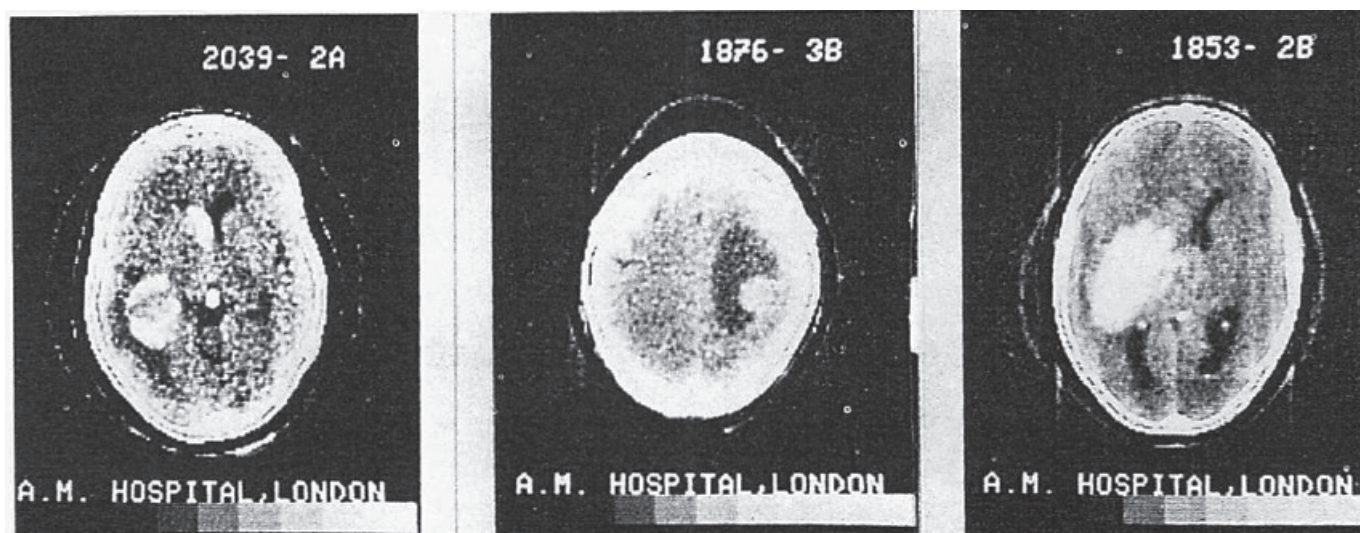


図 11.

2039 2A. 左側脳室三角部近傍の血管腫の破裂による左側頭葉後部の出血

1876 3B. 典型的な脳転移。密な組織、すなわち低水分量のため高濃度である。

1853 3B. 大きな一次性脳出血。脳室と血腫の輪郭が明瞭である。

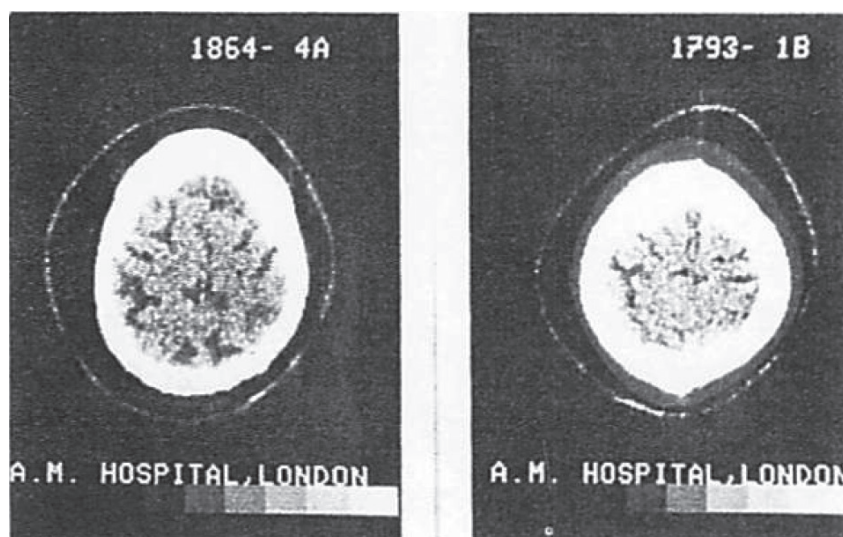


図 12.

1864 4A. 老年性認知症。脳溝の全般的開大が認められる。

1793 1B. 同上

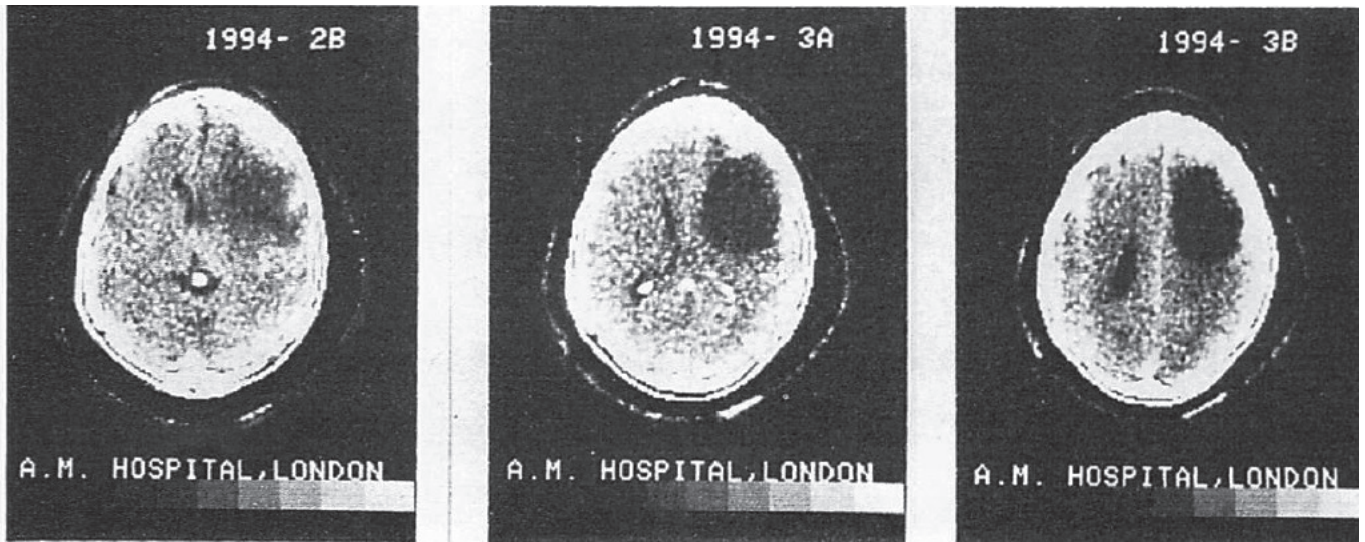


図 13. 1994 2B 3A, 3B. 悪性神経膠腫. 囊胞性星細胞腫 G4. 右前頭葉.

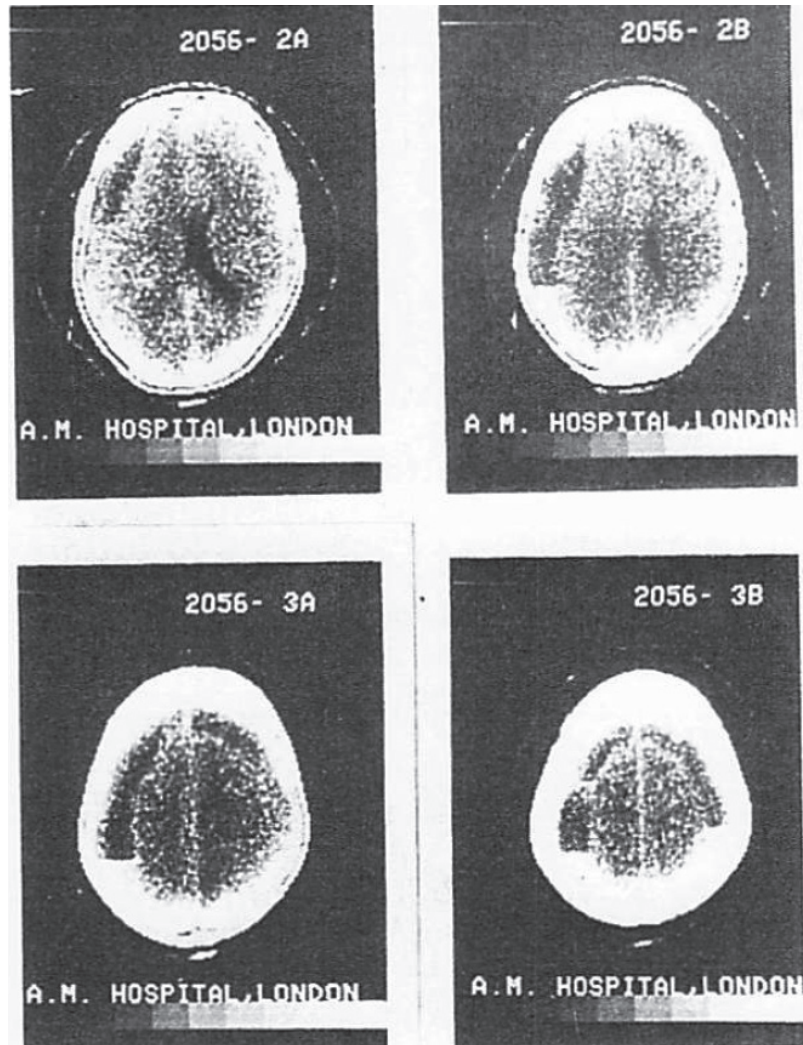


図 14. 2056. 両側慢性硬膜下血腫. 左側の方が大きい. 液面形成は, 凝血中の液体が沈下したもの.

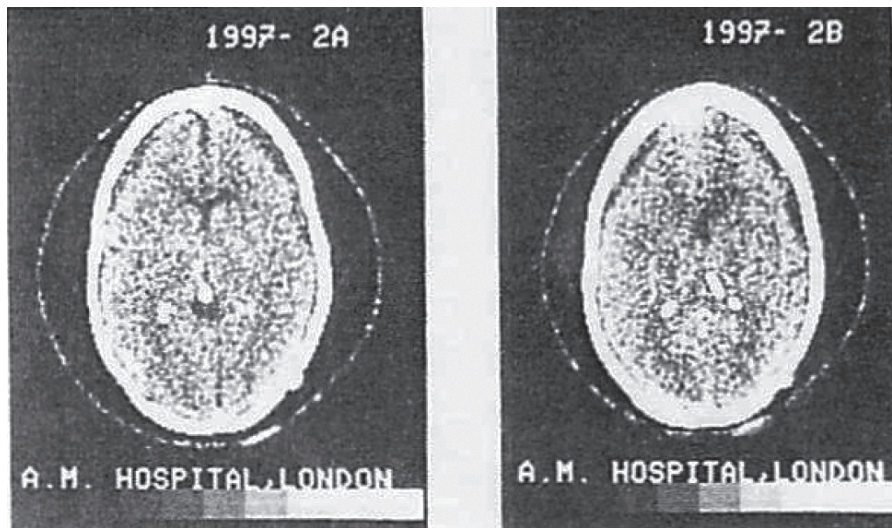


図 15. 1997 2A, 2B. 小さな前頭部の両側硬膜下血腫

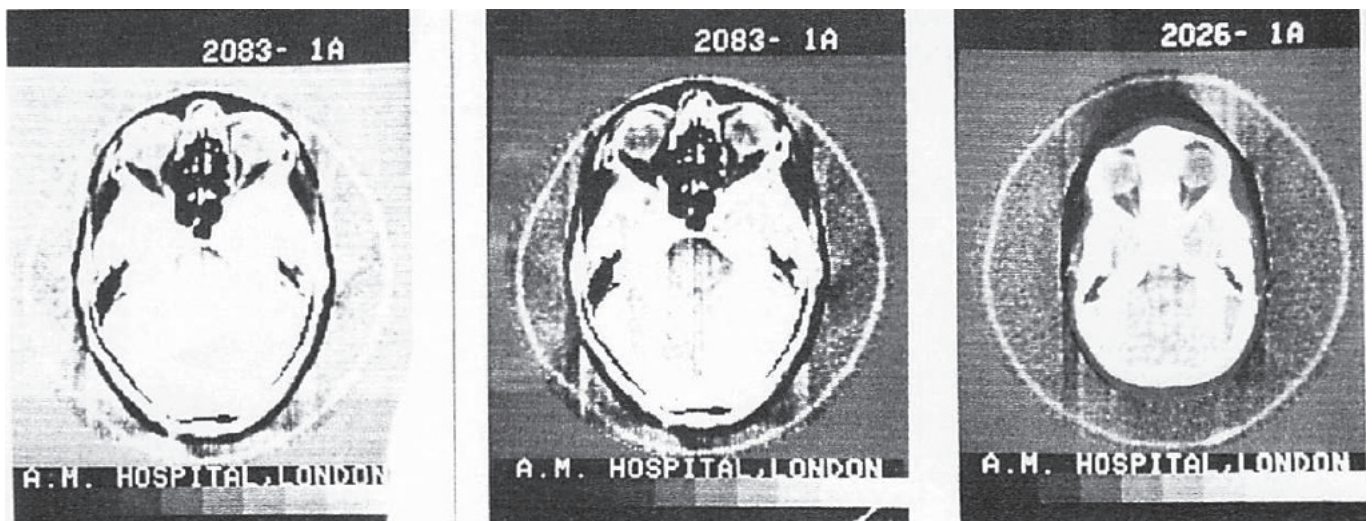


図 16. 2083 1A. 視神経. 2026 1A. 小児の視神経.

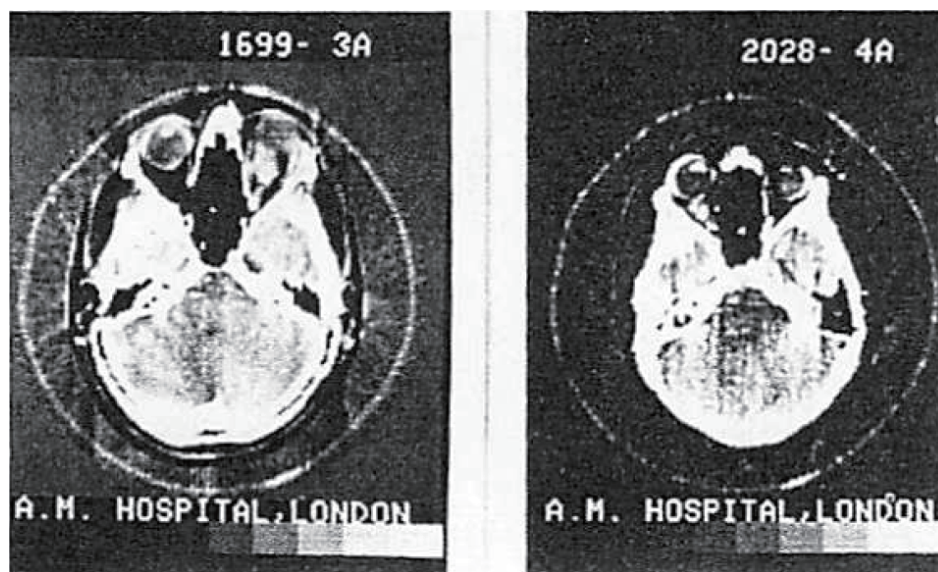


図 17

1699 3A. 眼球突出を来した右眼背側の腫瘍，球後の前部に位置する．手術未施行.  
 2028 4A. 眼球突出を来した左眼背側の腫瘍．視神経との関係がわかる．手術未施行.

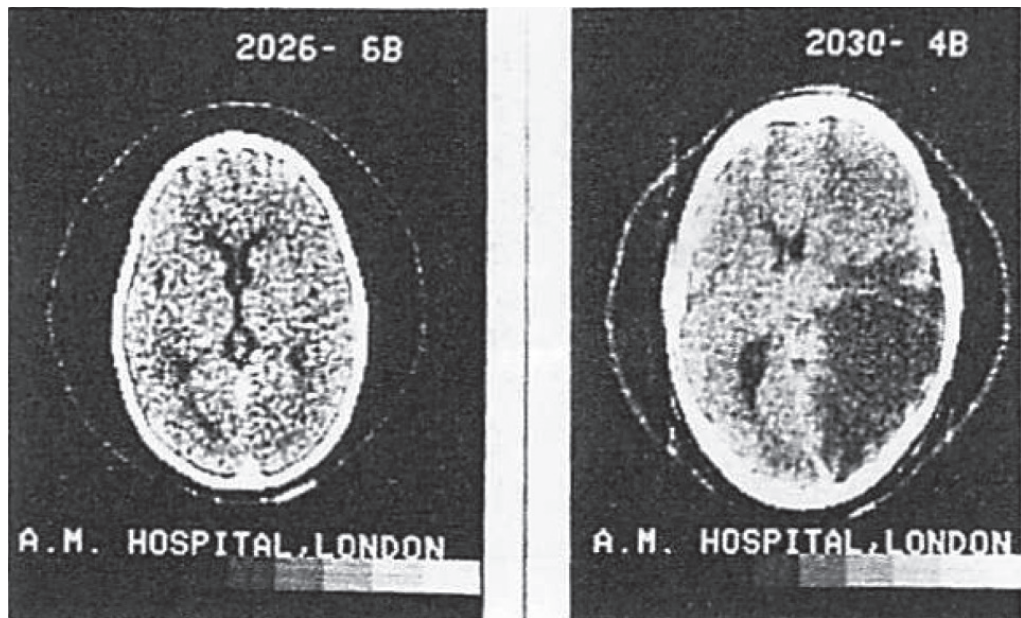


図 18

2026 6B. 正常小児. ウイルス性疾患疑いで撮影. コンレイ 10ml を静注 5 分後に撮影. ガレン大静脈の描出.  
2030 4B. 視力障害を訴える若年男性の頭頂葉の大きな悪性嚢胞状神経膠腫. 頭蓋内圧亢進による乳頭浮腫のみ.  
この画像には腫瘍がうつっていないが, 高位の断面で描出された. 嚢胞周囲に浮腫が認められる.