

心胸比 — 心拡大の指標

The cardiothoracic ratio: An index of cardiac enlargement

Danzer CS. *Am J Med Sci* 157:513-21, 1919

心臓の大きさの問題は、特に肥大や拡張において、軍医のみならず民間医にとっても重要である。ある種の収縮期雑音の診断、評価のみならず、心疾患、腎炎、動脈硬化における予後評価においても、この情報が必要である。

例えば心尖部収縮期雑音がある場合、明らかな心拡大があると分かれば、器質的な弁閉鎖不全（心内膜炎性あるいは心筋炎性）を機能的雑音から鑑別診断でできる。このような情報なしに正確な診断はしばしば不可能である。

このような心臓の大きさに関する情報が、予後診断にいかにか重要かという点のみをみてみよう。これはそれほど難しいことではない。例えば慢性腎炎の場合、心拡大を伴うものは伴わないものにくらべて明らかに重症である。同様のことは甲状腺機能亢進症にも言え、心拡大は甲状腺毒による恒久的心臓障害を示唆する所見である。このような例はいくつでも挙げることができようが、ここでは正確にかつ簡便に心臓の大きさを知る方法を求める研究の必要性があると言え十分であろう。

しばしば心肥大、心拡張と言われるが、極端な拡大を除いてこれが証明されることは稀である。これに関する誤診は多く、心臓の大きさを計測する方法が不完全であることが混乱のもとにある。この問題は、著者が陸軍病院で心臓の研究に携って実感したことである。

開業医は、打診に頼って心臓の大きさを決定している。しかし、心臓の正確な打診には繊細な技術が必要

で、特に軽度、中等度の拡大の場合は上手に行なっても難しいものである。実際、ロンドンの心臓病学派は、エキスパートであってもこの方法を否定している。個人的には、このような極端な考え方は好まない。著者は、慎重な打診によって多くの情報が得られると考えている。しかし、しばしば困難で大きな過ちをおかすことは認める必要がある。

心尖拍動の位置で心臓の大きさを診断する方法は、Thomas Lewis 一派が提唱したものである。我々の経験では、この方法の信頼性は中等度にとどまる。初期の症例で、心尖拍動の偏位が軽度の場合は役立たない。これについては以下のように考えられる。(1) 高度拡大では、心尖拍動は中鎖骨線の左側に、ときに下方に偏位する、(2) 大動脈弁閉鎖不全のような場合は、心拡大があってもしばしば中鎖骨線の内側にある、(3) 痩せた神経質な患者では、広い範囲に拡散した心尖拍動を触れ、心臓が異常に小さい場合でも中鎖骨線の外側に触れる、(4) ときに心尖拍動が拡散して、最も強い部位を確定できない場合がある。

この他の、器具を使って心臓の大きさを決定する方法がある。

ポリグラムは、右室肥大にしばしば有用である。この場合、心尖拍動の陥凹、すなわち陰性型拍動が特徴的である(図1)。

しかしこれは通常、胸壁上で目視的に観察することができ、左第3、第4、第5肋間で、陰性型の拍動が認められる。理学的所見によってポリグラフと同程度の

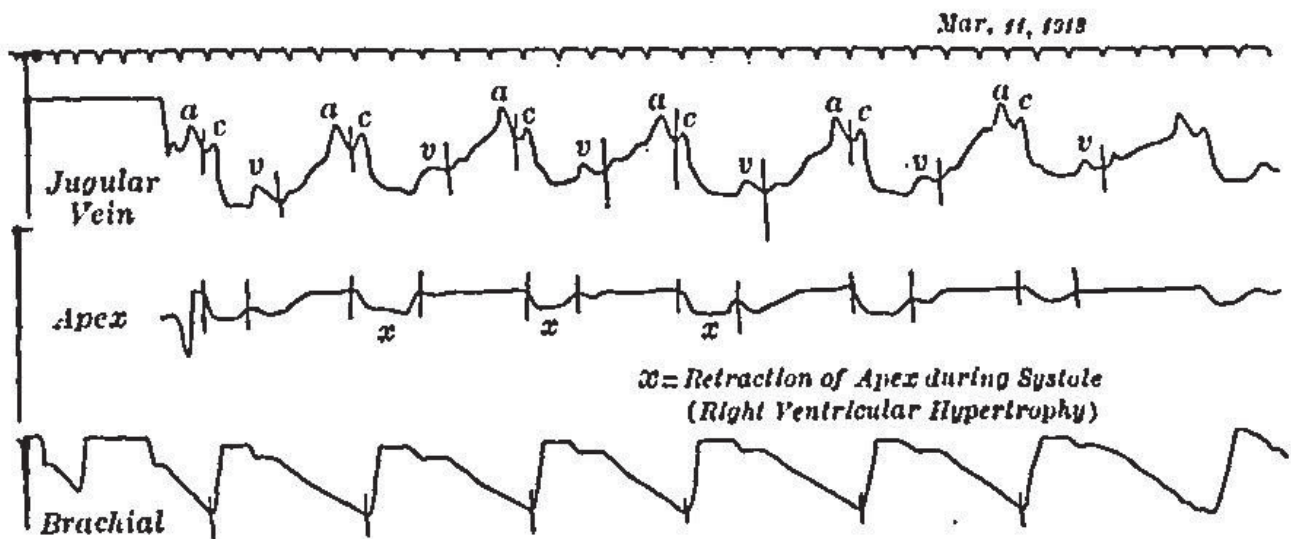


図1. ポリグラム (訳注 : ここでは頸静脈波、心尖拍動波、上腕動脈波が表示されている) . x は収縮期の心尖陥凹を示す。

Attending physician, Sea View Hospital, New York; Attending physician, College Clinic, University and Bellevue Hospital Medical College; Assistant Attending Physician, Riverside Hospital, New York

情報が得られることから、ポリグラフの有用性は小さいといえる。

心電図は非常に信頼性がある。心房の拡張はP波の増高として認められる。心室肥大は、1つの誘導でR波の下方偏位、別の方向で減高として認められる。従って、僧帽弁狭窄のような右室肥大では、図2~7のような波形が得られる。

しかし心電図の欠点は、特別なトレーニングと技術が必要で、一般的な臨床医の掌中になくことである。そこで正確な科学的診断にも耐える単純、簡便な方法を求める必要がある。

まず、X線正写法 (orthodiagraphy), すなわち X線管球を6フィート以上離す撮影法が挙げられる。この




FIG. 2.—R, downward in Lead I.




FIG. 3.—R, small in Lead II.

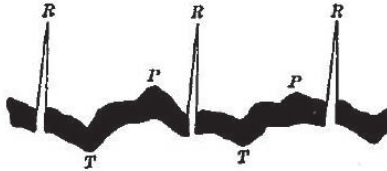
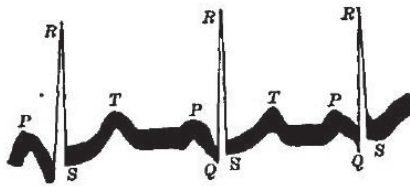


FIG. 4.—R, Upright in Lead III.



—Left ventricular hypertrophy. R, upright and large in I

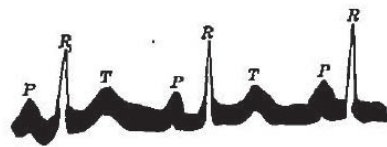


FIG. 6.—R, smaller in Lead II.

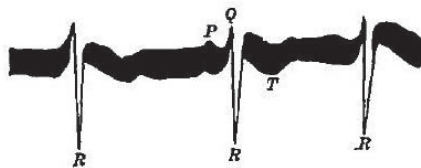


FIG. 7.—R, inverted in Lead III.

図2. I誘導, 下向きのR波. 図3. II誘導, 上向きの小さなR波. 図4. III誘導, 上向きの大きなR波. 図5. 左心肥大, I誘導, 上向きの大きなR波. 図6. 左心肥大, II誘導, 小さなR波. 図7. 左心肥大, III誘導, 逆転R波.

距離は、患者と管球の距離が6フィート以下であるとX線束の散開、拡大効果を生じることから選ばれたもので、この距離であればX線束が平行になり、X線乾板に正確な大きさの像を投影できるためである。

この方法は、Levy-Dorn, Groedelによる原法よりも簡便、迅速である。

これによって、心臓の画像を垂直に二分し、正中線から左右への距離を測ることができる。例えば正中から左縁が8cm, 右縁が3.5cmとすることができる。

この方法は信頼性があるように見えるが、比較となる絶対的な正常像がない点に議論の余地がある。教科書によっては、正常上限を右4.4cm, 左9.1cmとしているが、著者は完全に正常な心臓の左縁が正中から13cmにあった症例を経験しており、確実な肥大例でも7.5~9cmにあることは稀ではないので、これには同意できない。一見矛盾するよう見えるが、著者は何度もこのような経験を積んでいる。

そこで、弁膜症前後で心径を比較することを考える。これが可能であれば、心臓が拡大しているか否かを決定することができる。例えば成人のリウマチ熱で、X線写真上、心左縁が正中から8.5cm, 右縁が4cmとする。経過中僧帽弁膜症を発症し、2年後の正写法で左縁9.5cm, 右縁4.5cmとする。この場合は、心横径は1.5cm増加したことになる。心肥大、特に左心室肥大があることはあきらかである。心尖部に収縮期雑音を聴取する症例でこのような情報があれば、診断、予後に非常に大きな意義がある。

本稿では、この問題を強調し過ぎているかも知れない。しかしそれは、軍の前線医療において僧帽弁膜症が過剰に診断され、剖検で確認された誤診例を多く経験したためである。また、器質性収縮期雑音、機能性収縮期雑音の区別も、通常の方法では不十分である。

ここではX線写真における疾患前後の心径計測の比較を論ずるにあたって成人を例に挙げた。成長過程にある小児においては、心径の増大が心肥大を意味するものと解することができないので、比較計測の価値はより低いものとなる。

このような比較計測が実際的でないとすると、他に有用な比較法はないものであろうか? 方法はある。

この方法は、心臓が胸郭に対して、ほぼ恒常的な関係にあることに基づくものである。これは、無力性体型の細長い胸郭にみられる狭い垂直型の心臓に見ることができる(図8)。幅広い気腫性胸郭は、それに応じた幅で無力性体型に比べて横方向に広く高位にある。

この両極端の間に多くの中間型がある。この特徴は、心臓の形態と胸郭の形態の並行性で、心横径と胸郭横径の比が一定であることである(図9)。

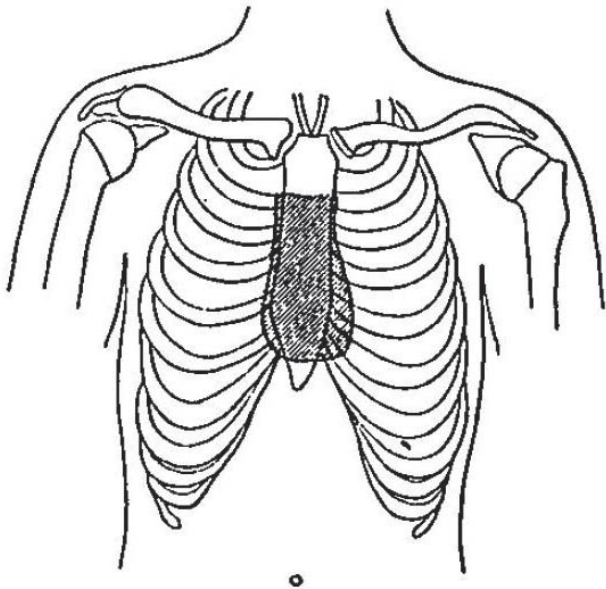


図 8. 無力性体型に見られる垂直で幅の狭い「滴状心」

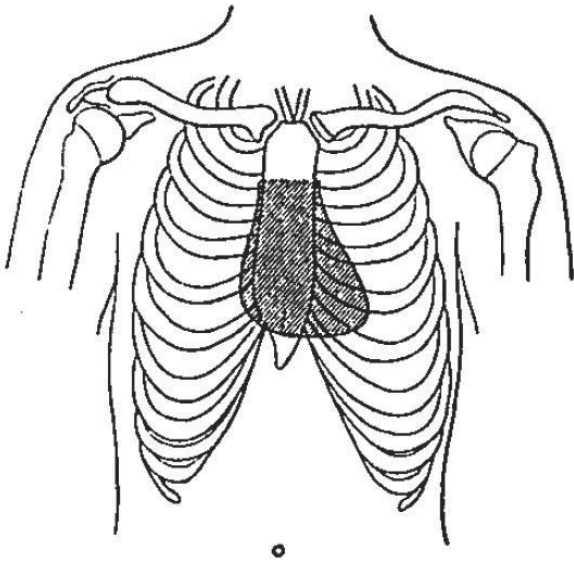


図 9. 気腫性体型に見られる幅広い心臓

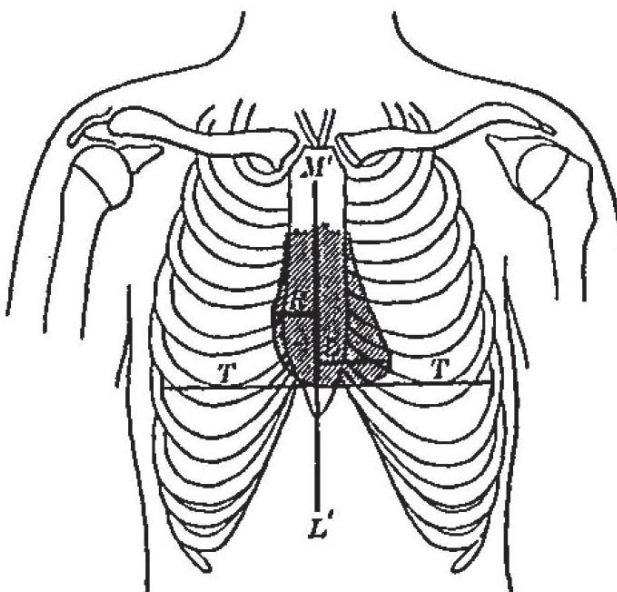


図 10. M'L' : 正中線, R : M'L' から心右縁までの距離 (第 4 肋間), L : M'L' から心左縁までの距離 (第 5 肋間), R+L, T.H. : 心横径 (T.H.), T.T. : 胸郭横径, C.T. (心胸比) = T.H. / T.T.

例えば新生児の心臓は、発生学的に原始的な無力性体型の成人のような形状で、円筒状あるいは滴状心 (drop heart) である。これは胎児心の発生原基である単円筒構造に関連するものである。同様に気腫傾向のある小児では、幅広い胸郭に応じて心臓も大きい。

この関係は、心臓と胸壁の成長の並行性によって恒常的である。この関係から逸脱するのは、小児期のみである。小児では成人に比べて、やや大きく、輪郭はまるく横長である。

しかしこの事実は、心臓と胸郭の関係の診断応用を妨げるものではない。小児の心径については、Saywer[1], Voith[2] の報告があり、この結果に基づいて小児の正常からの逸脱を前述の研究と比較して知ることができる。

Sayer は、500 例の小児の研究で、63% において心尖部が乳頭線の外側にあったとしている。Voith は、小児の心臓は右寄りであって、正中線から右側の距離が左側の距離の 50% としている。成人ではもちろん、右側の径は左側の 50% 以下である。

従って小児では、成人よりも心胸比が大きく、右側がやや大きいことになる。

実際には、心臓、胸郭の比は、病態を除いてほぼ一定であるといえる。この関係は、例えば弁膜症によって心臓が拡大し、胸郭の大きさに変化がなければ成り立たなくなる。心拡大は、心横径 (右側, 左側) を一定レベルの胸郭で除した心胸比の増加として表われる。

我々は正常比を決定すべく多くの症例を計測した。また胸郭の計測をどのレベルで行なうかも決める必要があった。

胸郭径は、これが最も大きいレベル (通常心尖部あるいはその 1 肋間下方) の肋骨内縁で計測することとした。

心径も同じく、その最も大きいレベルで計測した。これは通常左側は第 5 肋間、右側は第 4 肋間である (図 10)。

X線撮影について一言追加する。患者は立位として、浅く呼吸させる。まず患者の興奮が落ち着くまで待つ。これをしないと、収縮期、拡張期間の差が大きく、心胸比の計測、解釈に少なからぬ影響を及ぼす。

吸気中ほどで呼吸を止めさせて撮影する。深吸気で撮影すると心臓は細長く、狭くなる。深呼気で撮影すると幅広く、まるくなる。この両極端の間には、大きな幅があることがわかる。

胸郭系も呼吸によって変化する。しかし前記の注意を守れば、誤差やばらつきを最小限に押えることができる。

以上より、我々は正常心径は胸郭径の 50% 以下であることを見いだした。平均は 45% であった。

心胸比 = 心横径 / 胸郭横径 = 30 ~ 50%

前述のようなばらつきを考慮して、上限から 2% の安全範囲をとる。

要約すると以下の様になる。50% 以上の場合は異常を疑う。他に肥大を示唆する所見がなければ、52% までは正常とする。しかし 53% 以上は確実に異常とする。

胸郭が狭く、小さな「滴状」の症例では、弁膜症による心拡大があっても、しばしば絶対径、相対径ともに正常範囲を超えることがない。

事実、心肥大があっても心胸比が 46 ~ 47% という低値も珍しくない。このことは、心臓が肥大しても絶対的には小さいことを意味している。奇異的に思えるがこれには十分な根拠がある。

従って、心肥大では心相対径、すなわち心胸比は増大することもしないこともある。増大していれば心拡大を意味するが、増大していなくとも心肥大を否定できない。このような場合は、心の内径、雑音、病歴などをもとに診断する必要がある。

つまり肥大心の大きさは、心臓のタイプ、病前の大きさに大きく依存している。小さな心臓（滴状心）では、一般に心拡大を来たしやすい重症大動脈弁閉鎖不全であっても、正常範囲よりも小さいことがあり得る。しかし心胸比は非常に変化をとらえやすい。

ついでながら、心胸比は結核性向の評価に有用である点を付記しておく。これは、心臓が小さく肺が大きいと結核に罹患しやすいという Brehmer[3] の見解に基づくものである。

従って心胸比が明らかに 45% 以下の場合、肺に疑わしい所見があれば結核を示唆する所見である。比が小さいほど、その可能性は高くなる。

総括

1. 心胸比は、心臓と胸郭の解剖学的関係に基づくものである。
2. この方法は多くの臨床医が利用でき、X線装置さえあれば行える。
3. 本法を 500 例以上に試み、心臓の大きさの推定、特に中等度、早期の拡大における実用性、有用性が証明された。

【参考文献】

1. British Jour. Children's Dis., 1909, 525. Quoted from Arch. des malad. du coeur et des Vaisseaux, Paris, 1910.
2. Ueber orthodiagraphische untersuchungen bei kindern in Schulpflichtigen Alter, Jahrb. f. Kinderh., Berlin, 1908, lxviii, 205.
3. Die Aetiologie der chronischen Lungenswindsucht, Berlin, 1885, Verlag von A. Hirschwald. Quoted from Bandalier and Roepke, A Clinical System of Tuberculosis, 1913, William Wood & Co., i-xii.