Preis der einzelnen Nummer 60 ₰. • Bezugspreis in Deutschland • • • und Ausland siehe unten unter Bezugsbedingungen. • • •
Inseratenschluss am Donnerstag einer jeden Woche.

MÜNCHENER MEDIZINISCHE WOCHENSCHRIFT.

ORGAN FÜR AMTLICHE UND PRAKTISCHE ÄRZTE.

Zusendungen sind zu richten
Für die Schriftleitung: Arnulfstr. 26 (Sprechstunden 8½—1 Uhr).
Für Bezug: an J. F. Lehmann's Verlag, Paul Heysestrasse 26.
Für Anzeigen und Beilagen: an Rudolf Mosse, Theatinerstrasse 8.

Nr. 46. 12 November 1918.

Schriftleitung: Dr. B. Spatz, Arnulfstrasse 26.
Verlag: J. F. Lehmann, Paul Heysestrasse 26.

65. Jahrgang.

Der Verlag behält sich das ausschliessliche Recht der Vervielfältigung und Verbreitung der in dieser Zeitschrift zum Abdruck gelangenden Originalbeiträge vor.

Originalien.

Aus der Kgl. Chirurgischen Universitätsklinik zu Halle a. S.
Prof. Dr. V. Schmieden.

Die Röntgendiagnostik bei gasgefüllter Bauchhöhle; eine neue Methode.

Von Dr. Otto Goetze, Assistent der Klinik.

(Mit einer Tafel.)

Die natürlichen Dichtigkeitsunterschiede der Bauchhöhle liegen bekanntlich für das diagnostische Röntgenverfahren sehr ungünstig, so dass eine gewöhnliche Röntgenaufnahme des Bauches weiter nichts ergibt als eine gleichmässig dunkel gehaltene Fläche, die nach oben durch die beiden Zwerchfellkuppeln begrenzt ist und aus der sich nur schwach die Skeletteile, die Magenblase und eventuell einzelne Gasblasen im Kolon abheben.

Man hat dementsprechend frühzeitig nach künstlichen Kontrastmitteln gesucht: Was die Methode der Wismut- und Luftfüllung von Magen und Kolon trotz ihrer mit ungeheurem Scharfsinn ausgearbeiteten pathognomonischen Einzelheiten leistet, ist beschränkt geblieben auf diese Organe selbst und krankt an dem Fehler, dass nur die Schatten der Innenausgüsse dieser Organe sichtbar werden, aber niemals die erkrankten Organteile selbst. Jedem Fachmann sind die Mängel, sind die Grenzen der alten Methode geläufig.

Bei Gelegenheit eingehender Bearbeitung der ausserordentlich schwierigen Differential-Diagnose zwischen Hernia und Relaxatio diaphragmatica kam ich auf den Gedanken, die Bauchhöhle selbst mit Gas zu füllen, um so den Zwerchfellröntgenschatten von dem des geblähten Magens zu trennen.

Die Verwirklichung dieses Planes und seine weitere Ausnutzung hat mir nun alsbald überraschend wertvolle Bilder von fast sämtlichen Gebilden der Bauchhöhle und seiner Umgebung gebracht, und ich stehe nicht an zu behaupten, dass kein anderes Verfahren eine so vielseitige, klare und ausbaufähige Röntgendurchforschung des Bauches gestattet wie die Sauerstoffüllung der Bauchhöhle.

Bei der Durchsicht der Literatur fand ich, dass der Gedanke selbst nicht neu ist. Es sind einige wenige derartige Zufallsergebnisse erzielt (bei perforiertem Magenulkus, bei Laparoskopie). Rautenberg (D. med. W. 1914 S. 1205) hat als einziger die Gasfüllung der Bauchhöhle zu diagnostischen Röntgenzwecken vorgenommen, und zwar nur bei bestehendem Aszites. Er hatte gute Resultate beim Nachweis der Form des Zwerchfells, der Milz und der oberen und seitlichen Teile der Leber, während die „Ergebnisse bei Gallenblasen unbefriedigend blieben". Auf andere Organe erstrecken sich seine Untersuchungen nicht. In seiner letzten Arbeit spricht Rautenberg von einigen Kranken (6) ohne Aszites, welche er mit dieser Methode untersuchte; er hat jedoch weder in Schrift noch Bild jemals einen solchen Fall publiziert; nur auf dem XXXI. Kongress für Innere Medizin zu Wiesbaden 1914 demonstrierte er die Verunstaltungen der Leber durch Metastasen bei einem Magenkarzinom. Insufflationstechnik und Röntgenresultate scheinen jedoch sehr wenig befriedigend gewesen zu sein, so dass Rautenberg selbst seine Methode ausdrücklich nur für solche Fälle empfiehlt, welche mit Aszites kombiniert sind. „Manche Bedenken scheinen mir gegen eine allgemeine Einführung dieser Methode in den mit Aszites nicht komplizierten Krankheitsfällen zu sprechen." Diese Einschränkungen sind aber so gross und entscheidend, dass Ergebnisse von Bedeutung a priori nicht zu erwarten waren. Kein Wunder, dass denn auch Rautenbergs Arbeit bis heute vereinzelt geblieben ist.

Ich habe nun an Hand zahlreicher Fälle meine Methode so weit ausgearbeitet, dass man einerseits ohne Gefahr jede Bauchhöhle mit Sauerstoff füllen kann, andrerseits unschwer hervorragende Ergebnisse von fast sämtlichen Organen der Bauchhöhle erzielen kann. Damit ist der Fuss auf fruchtbarstes Neuland gesetzt. Ich kann es mit dieser kurzen Mitteilung nur in grossen Ausblicken zeigen.

Ich habe das Material der ersten 75 Fälle am 19. Juni 1918 im Aerzte-Verein zu Halle an 65 Originaldiapositiven demonstriert (d. W. Nr. 35).

Es leuchtet von vornherein ein, dass der Kernpunkt der neuen Methode in der Art und Weise liegt, wie man gefahrlos das Peritoneum mit Sauerstoff füllt.

Man muss sich folgende Aufgabe stellen: In dem Augenblick, wo man mit der Hohlnadel, durch die der Sauerstoff einströmen soll, das Peritoneum parietale überschreitet und die Bauchhöhle betritt, müssen die anliegenden Organe unverletzt zurückgedrängt werden. Als verdrängendes Medium kann ein fester, ein flüssiger oder ein gasförmiger Körper benutzt werden. Nach dem Prinzip des festen Verdrängers habe ich eine automatische Nadel*) (Textfigur 1) konstruiert, welche sich aus einer kurzen, scharfen, äusseren

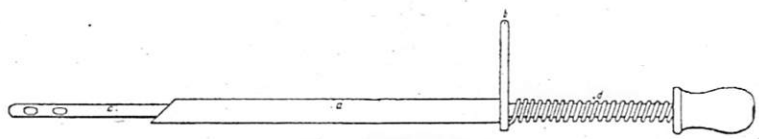

Textfigur 1. Automatische Nadel. a = äussere Kanüle; b = Führungsgriff an der äusseren Kanüle; c = innere Kanüle; d = Spannfeder.

und einer langen, stumpfen, inneren Kanüle zusammensetzt. Eine an der äusseren Kanüle angebrachte Spiralfeder hält die innere Kanüle in einer solchen Lage, dass ihr stumpfes Ende ca. 2 cm die scharfe Spitze der äusseren überragt. Beim Aufsetzen und Durchstossen der äusseren Kanüle durch die Bauchdecken wird die innere Kanüle in die äussere zurückgepresst, wodurch die Feder sich spannt, und im Augenblick der Ueberwindung des Peritoneum parietale entfesselt und vorgeschnellt. Die Kanüle hat sich gut bewährt.

Man kann auch, wie ich das vielfach gemacht habe, mit halbscharfer Nadel (Lumbalpunktionsnadel) punktieren. Der Darm weicht vor der Nadel aus. Ich erwähne zur Erklärung dessen den von mir erbrachten Nachweis, dass im oberen Bauchraum bei schräg aufgerichtetem Körper exspiratorisch ein negativer Druck (Sog) von mehreren Zentimetern Wasser besteht, so dass unter günstigen Bedingungen durch eine eingeführte Kanüle in der Exspiration Luft in die Bauchhöhle aspiriert wird.

Diese überaus wichtige Tatsache gibt der Punktionstechnik eine in mancher Hinsicht bedeutungsvolle Basis.

Man kann auch die Hohlnadel unter blasendem Sauerstoff einstechen; man verwertet alsdann das Prinzip des gasförmigen Verdrängers.

Am sichersten ist es meines Erachtens, eine halbscharfe, etwa 1 mm starke Nadel einzuführen, während sie einen manometrisch angezeigten starken Strahl physiologischer Kochsalzlösung ausspritzt. Ich halte diese Punktionsweise nach dem Prinzip des flüssigen Verdrängers für das sicherste und zugleich schonendste Verfahren.

Im übrigen möchte ich betonen, dass der Chirurg, der gelernt hat, mit der Lokalanästhesienadel umzugehen, mit grosser Sicherheit auch ohne weitere Hilfsmittel die Bauchhöhle erreicht, indem er alle Schichten genau mit der Nadelspitze tastet.

Als Punktionsstellen sind wegen der guten Befestigung des Peritoneums an den Bauchdecken (Verhütung eines properitonealen Emphysems) besonders geeignet: erstens ein Punkt ca. 3–5 cm unterhalb des Nabels in der Mitte der Breite des linken Rektus und zweitens dicht unterhalb des Rippenbogens ebenfalls durch die Mitte des Rektus, ausserhalb der Leberdämpfung. Der Patient muss gut abgeführt, die Blase leer sein. Der kleine Eingriff wird unter Lokalanästhesie nach Stichinzision der Haut gemacht. Es gelingt auf diese Weise leicht, die einzelnen Schichten der Bauchdecken zuverlässig mit der Nadel zu fühlen. Je schlaffer die Bauchdecken, um so leichter die Punktion.

Zum Einblasen des Sauerstoffes benutze ich eine mit Sauerstoff gefüllte Flasche, welche durch einen Irrigator mit Wasser gefüllt und so leer gedrückt werden kann. Auf die genauere Apparatur und Manometrierung, die physiologischen Grundlagen der Gasresorption etc., sowie auf die im übrigen nur mittelbar interessierende Literatur kann ich an dieser Stelle nicht eingehen; ich verweise auf meine demnächst erscheinende ausführliche Arbeit.

Neuerdings habe ich einen eigenen Apparat*) (Textfigur 2) konstruiert, der stets gebrauchsfertig unmittelbar an das Reduzierventil einer Sauerstoffbombe angeschlossen wird.

Die Infektionsgefahr ist bei filtriertem Sauerstoff, übrigens auch bei unfiltrierter Luft, gleich Null anzuschlagen.

Man kann unschwer zwei bis drei Liter Sauerstoff und mehr in jede Bauchhöhle einblasen, ohne dass Beschwerden bei dem liegenden Patienten auftreten. Im Stehen zerren dagegen die herunterhängenden

*) Zum Gebrauchsmusterschutz angemeldet.

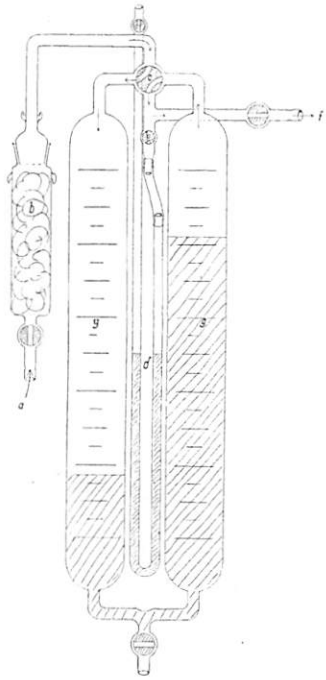

Textfigur 2. Insufflationsapparat.
a = Zufuhr von der Sauerstoffbombe; b = Wattefilter; c = Zweiweghahn; d = Manometer; e = Hahn zum Manometer; f = Weg zur Punktionsnadel; g = Sauerstoffbehälter je 500 ccm fassend.

schweren Organe am Zwerchfell und rufen in vielen Fällen unangenehm ziehenden, jedoch stets erträglichen Schulterschmerz hervor.

Die Kontraindikationen beschränken sich auf schwere Störungen der Atmungs- und Kreislauforgane, Meteorismus, akut entzündliche Zustände des Peritoneums und zum Teil die Obliteration des Peritoneums durch Adhäsionen.

Es ist erstaunlich, wie glatt die Prozedur vertragen wird; ich habe etwa ein Viertel meiner Mitte Juli 1918 über 90 Fälle ambulant untersucht, indem ich zum Schluss das Gas wieder abliess. Genaue Temperatur- und Pulsmessungen etc. haben die völlige Ungefährlichkeit des künstlichen Pneumoperitoneums ergeben.

Im folgenden will ich einen Ueberblick über die Leistungsfähigkeit der Methode geben. Da die Gasmenge sich stets an den höchsten Punkten der Bauchhöhle ansammelt, ist auf eine entsprechende Lagerungs- und Drehungsmöglichkeit des Patienten grosses Gewicht zu legen. Wir untersuchen den Patienten sehr sorgfältig mit dem Schirm im Stehen (Textfigur 3), bei Rücken-, Seiten- und Bauchlage, bei Knieellenbogenlage und bei Beckenhochlagerung in verschiedenster Drehstellung. Der Röntgenstrahlengang muss dementsprechend stets horizontal sein. Ich habe mir ein für allemal einen bestimmten Plan für die Reihenfolge der verschiedenen Gegenden festgelegt, so dass ich in jedem Falle über die Beschaffenheit der wichtigsten Organe der Bauchhöhle Aufschluss gewinne.

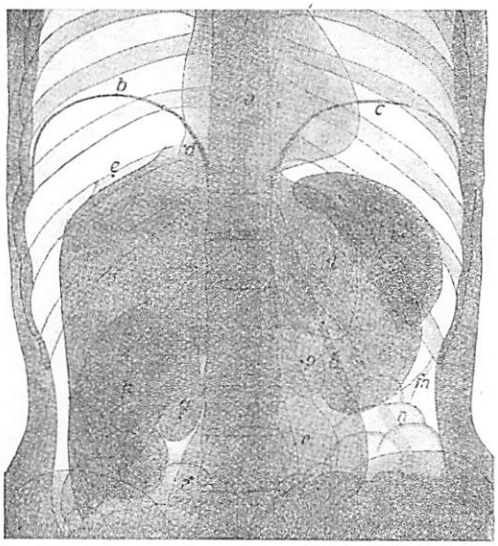

Textfigur 3.
Uebersichtsbild beim stehenden Patienten.
a = Herz; b = rechtes Zwerchfell; c = linkes Zwerchfell, exspiratorisch; d = Vena cava inf. resp. Lebervene; e = Lig. coronarium hepatis dextr.; f = rechter Leberlappen; g = Gallenblase; h = rechte Niere, durch die Leber grösstenteils verdeckt; i = linke Niere; k = Milz; l = linker Leberlappen; m = Lig. colicum sin.; n = flexura lienalis coli; o = Curvatura major ventriculi; p = Pancreas; r = Dünndarmconvolut; s = Netz.

I. Die Wandungen der Bauchhöhle und ihre extraperitoneale Nachbarschaft.

Von der vorderen und seitlichen Bauchwand sieht man bei Rücken- oder Seitenlage normalerweise die Peritonealfläche gegen das helle Sauerstoffeld stets scharf abgegrenzt, die Bauchwand selbst als schmalen, scharfen, dunklen Streifen. Unten endigt dieser an der Symphyse und Beckenschaufel, oben geht er gleichmässig in die Thoraxwand über. Hier erkennt man in aller Schärfe den Zwerchfellansatz. Zwischen Schwertfortsatz und Nabel sehen wir das Lig. falciforme hepatis und sehr häufig einen breiten, lang herunterhängenden, frei pendelnden, medianen Fettlappen (Textfigur 4), dessen Existenz, wenigstens in dieser Form den meisten Aerzten kaum bekannt sein dürfte. Zu beiden Seiten sind die Ligamenta colica, dextr. und sin., infolge ihrer straffen Anspannung durch die hängenden Darmabschnitte als dunkle Striche sichtbar; sie teilen die Bauchhöhle in eine obere und eine untere Hälfte.

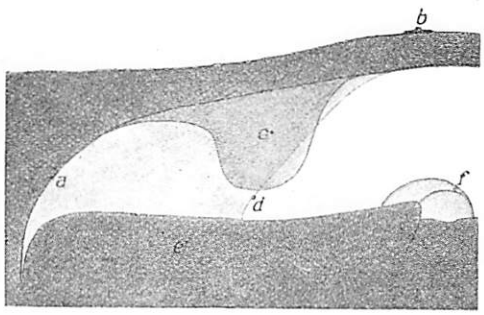

Textfigur 4. Medianer Fettlappen; Rückenlage.
a = Zwerchfell; b = Nabel; c = Fettlappen, bei der Operation gemessen 5 cm lang; d = Lig. falciforme hepatis; e = Leber; f = Dickdarm.

Pathologischerweise sind alle Arten von Bauchwandtumoren (Textfigur 5) als solche und in ihrer speziellen Lage zu den verschiedenen Schichten der Bauchwand, besonders Stielbildungen und Fortsätze, Verbindungen zu tieferen Organen (Drüsen) etc. diagnostizierbar. Wir gewinnen wertvolle Aufschlüsse über den Aufbau von herniösen Ausstülpungen, z. B. Nabel-, Leistenbrüchen und anderen Bauchbrüchen (Textfigur 6), besonders auch über völlige oder teilweise Verwachsungen des Bruchinhaltes; weiter sind Adhäsionen von Netz oder Darm oder anderen Organen an den Bauchwänden gut demonstrabel.

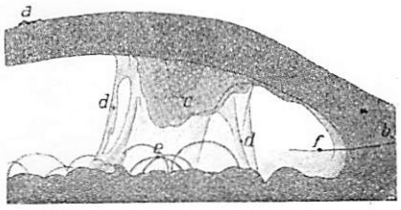

Textfigur 5. Bauchdeckentumor median unterhalb des Nabels; Rückenlage.
a = Nabel; b = Symphysengegend; c = Entzündlicher Tumor; d = Netzadhäsionen ohne Darmbeteiligung; e = Darmschlingen; f = Oberschenkelkontur.

Das Gas, das sich im Stehen gewaltig in den subphrenischen Räumen ansammelt, hebt die Zwerchfellkuppeln empor und gestattet, die Zwerchfellbögen in ihrem ganzen Verlauf darzustellen. Ausserordentlich interessant zu sehen sind die inspiratorischen Formveränderungen (Textfigur 7). Nicht als gleichmässige Kuppel steigt das Zwerchfell herab, sondern die Kontraktionen erfolgen bündelweise stärker, und zwar regelmässig mit einzelnen, ziemlich in gleichen Abständen stehenden Muskelportionen, so dass die Zwerchfellkuppel besonders hinten und lateral radiäre Furchen zeigt wie ein Fallschirm. Diese Abstände entsprechen wohl den Ansätzen des Zwerchfells an den Enden der 12. bis 10. Rippe. Im Schattenbild entstehen so sich überschneidende Bogenbildungen. Jedem Beobachter ist sofort klar, dass wir in den von Obduktionen her bekannten Leberfurchen den Eindruck dieser in Totenstarre befindlichen Muskelbündel haben. In vielen Fällen ist mir aufgefallen, dass das Zwerchfell bei Männern relativ viel stärker ist als bei Frauen,

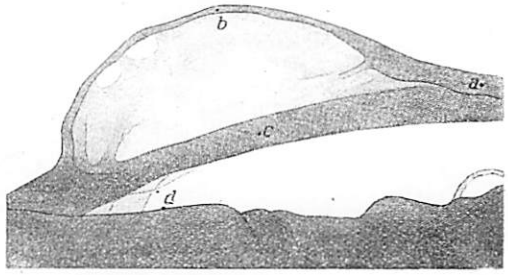

Textfigur 6. Bauchbruch unterhalb des Nabels ohne Verwachsungen im Bruchsack; Rückenlage.
a = Nabelgegend; b = Bauchhaut und Bruchhülle mit kleinen grubigen Vertiefungen; c = vordere Bauchwand in der Umgebung der Bruchpforte; d = Oberschenkelkontur und Spina iliaca ant. sup.

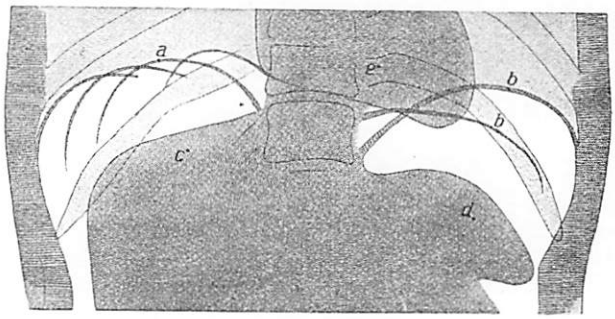

Textfigur 7. Inspirationsform des Zwerchfells; Patient stehend.
a = rechte Zwerchfellkuppel; b = linke Zwerchfellkuppel; c = Leber, d = Milz; e = Herz.

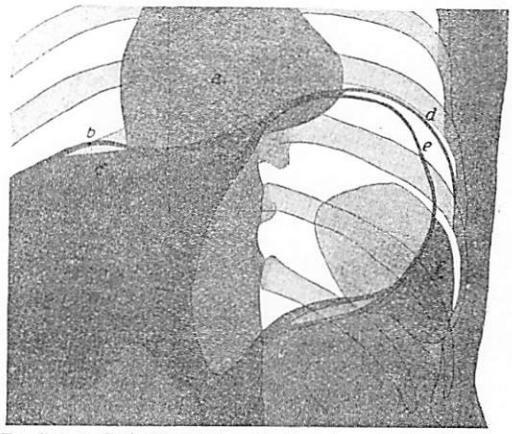

Textfigur 8. Patientin mit Aerophagie und wochenlang bestehenden klonischen Zwerchfellkrämpfen; deshalb temporäre Novocaïnlähmung des linken Nervus phrenicus; 200 ccm Sauerstoff intraperitoneal zur Veranschaulichung der einer Relaxatio diaphragmatica ähnlichen Verhältnisse; Patient stehend.
a = Herz; b = rechtes Zwerchfell, darunter kleine Gasblase; c = Leber; d = linkes Zwerchfell; e = Magenwand, deutlich aus dem sonst gemeinsamen Schatten von Zwerchfell und Magen isoliert; f = Milz.

eine Tatsache, die mir neu und interessant, aber im Hinblick auf den vorwiegend abdominalen Atemtyp des Mannes nicht unbegreiflich erscheint.

Es ist nicht zu verwundern, dass bei einem so frei hervortretenden Organ, wie es das Zwerchfell ist, auch die Erkrankungen besonders leicht erkennbar sind. Verdickungen, partielle oder totale Verwachsungen, Tumoren (Tafelfigur 1) etc. fallen sofort im Röntgenlicht auf.

Wie in der Einleitung bereits angedeutet, ist die Gasfüllung der Bauchhöhle von grosser Bedeutung für alle Arten von Zwerchfellbrüchen. Einzig und allein mit ihrer Hilfe kann eine sichere Differentialdiagnose gegen Relaxatio diaphragmatica (Textfigur 8) erzielt werden. Bei den Zwerchfellbrüchen (Textfigur 9) vermögen wir nunmehr wahre von falschen Hernien zu unterscheiden und die für die Therapie so wichtigen Verwachsungen und den Ort der Bruchpforte zu erkennen. Wer die Schwierigkeiten einer spezifizierten Zwerchfellherniendiagnose kennengelernt hat, wird den grossen Fortschritt gerade auf diesem Gebiet ohne Zögern anerkennen.

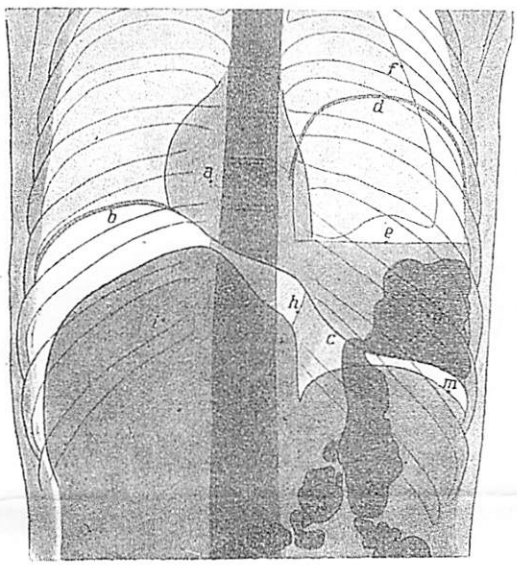

Textfigur 9. Hernia diaphragmatica sinistra spuria mit durchgängiger Bruchpforte und Vorfall von Magen und Kolon. (Experimentell an der Leiche hergestellt.)
a = Dextropositio cordis; b = rechtes Zwerchfell; c = linkes, gegen die Bauchhöhle vorgebuchtes Zwerchfell; d = Magenwand intrathorakal; e = Flüssigkeitsspiegel im Magen; f = Kontur der retrahierten Lunge; da die Bruchpforte durchgängig, konnte Sauerstoff aus der Bauch- in die Brusthöhle übertreten, zugleich ein Beweis für das Fehlen eines Bruchsackes; g = wismutgefüllte prolabierte Flexura lienalis coli; h = Pylorusgegend; i = Leber, k = Colon transversum; l = Colon descendens; m = Milzkontur.

Auch ein grosser Teil der hinteren Bauchwandungen tritt deutlichst bei Bauch- oder Knieellenbogenlage aus den tiefen Schatten hervor. Die Bauchaorta (Textfigur 10) pulsiert lebhaft vor unseren Augen. Wir erkennen den Kontur des Ileopsoas; die Därme lösen sich von der Hinterwand des Bauches los und hängen an den entfalteten und durchsichtigen Mesenterien herab. Stark vergrösserte und verkalkte Mesenterialdrüsen (Textfigur 10) sind oft einwandfrei als ausserhalb des Darmes gelegene Knoten sichtbar.

Infolgedessen werden auch die extraperitoneal gelegenen Gebilde in ungeahnter Klarheit den Röntgenstrahlen zugänglich: dorsal die Lendenwirbelsäule, mehr kranialwärts die unteren Rippen in ganzer Länge, kaudalwärts die ganze Beckenschaufel von verschiedenen Richtungen her, das Hüftgelenk mit dem Blick in die Pfanne hinein, das Kreuzbein und Steissbein. Auch seitliche oder fast seitliche Aufnahmen der Wirbelsäule gelingen überraschend gut. Natürlich wenden wir zur Durchleuchtung der Gebilde des Beckens eine starke Beckenhochlagerung an.

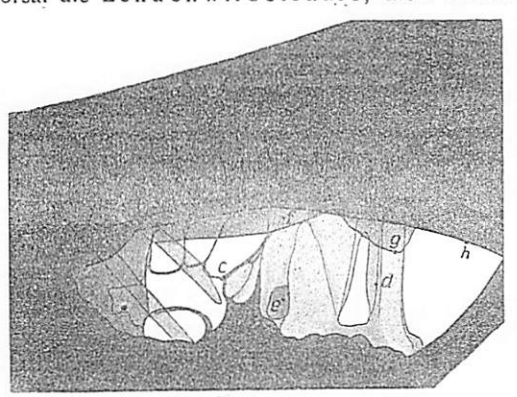

Textfigur 10. Tuberkulöse Mesenterialdrüse; Knieellenbogenlage.
a = Lendenwirbelsäule; b = Nierenschatten; c = Kolon; d = Mesenterium coeci; e = Mesenterialdrüse, f = Bauchaorta; g = Beckenschaufel; h = Psoaskontur; i = Bauchdecken nahe Symphyse; k = Zwerchfell.

Dementsprechend sehen wir auch Erkrankungen der genannten Organe mit aller nur wünschenswerten Deutlichkeit, z. B. Senkungsabszesse, spondylitische Herde, Wirbelfrakturen, Wirbelsäulentumoren und -osteomyelitis, Steckschüsse und so weiter.

Auch in ventrodorsaler Richtung lassen sich bei Rückenlage dadurch, dass die vordere Bauchwand weiter von der Wirbelsäule entfernt ist und die Därme rechts und links der Wirbelsäule herabsinken, Aufnahmen der Lenden-Wirbelkörper von hervorragender Klarheit herstellen.

Eine grosse Bedeutung kommt auch der Tatsache zu, dass die unteren Pleuraräume, und zwar ein recht beträchtlicher Teil, der sonst hinter der Zwerchfellkuppel verschwindet, in den Bereich unserer Diagnostik tritt. Die Beschaffenheit des Sinus phrenicocostalis (Verwachsungen) kann an allen Stellen leicht erforscht werden; schon kleine Flüssigkeitsansammlungen werden sofort aufgedeckt. Fast jede Pleuritis mit nicht zu geringem, freiem serösem Erguss macht sich in auffallender Weise bei Gasfüllung der Bauchhöhle durch eine paradoxe respiratorische Zwerchfellbewegung bemerkbar. Das exspiratorisch erschlaffte Zwerchfell wird durch das Gewicht des Ergusses gegen die Bauchhöhle zu vorgewölbt. Der inspiratorisch steigende abdominale Druck, unterstützt durch die aktive Anspannung des Zwerchfells selbst, wirft es wieder in die straffe Kuppelform zurück.

Auch andere, sonst hinter den Zwerchfellwölbungen verborgene Organe lassen sich bei Gasfüllung der Bauchhöhle isolieren, z. B. die untere Begrenzung des Herzens und die Vena cava inferior.

II. Peritoneum und grosse parenchymatöse Organe der Bauchhöhle.

Es ist klar, dass die an der Peripherie der Bauchhöhle gelegenen Gegenden und Gebilde ganz besonders für die Röntgendiagnostik bei gasgefüllter Bauchhöhle geeignet sind. Doch auch der Inhalt der Bauchhöhle verhält sich bei geeigneter Lagerung und eventuell unter Zuhilfenahme weiterer Mittel durchaus nicht als spröder Stoff.

Selbstverständlich erleidet die Form und Lage aller, besonders der weniger konsistenten, Organe ganz erhebliche Veränderungen; diese sehr wichtige Tatsache darf bei der Beurteilung der Organe nie aus den Augen verloren werden.

Bevor ich dazu übergehe, die anfangs nicht leicht zu entwirrenden, vielfach sich durchkreuzenden Linien und Flächen in ihrer Bedeutung als normale oder pathologische Organbegrenzungen zu beschreiben, möchte ich besonders hervorheben, dass relativ sehr kleine Aszitesmengen (Textfigur 11), die ganz und gar nicht anders nachweisbar sind, mit unserer neuen Methode unschwer erkannt werden können. Ist es einerseits erstaunlich, wie hoch selbst kleine Flüssigkeitsmengen, die man gar nicht vermutete, bei Gasfüllung der Bauchhöhle noch mit ihrem schmalen Spiegel zwischen Bauchwand und Leber hinaufsteigen, so ist es andrerseits erklärlich, warum trotz anscheinend restlosen Ablassens eines Aszites bei nachfolgender Sauerstoffüllung immer noch auffallend grosse Aszitesmengen das Röntgenbild beträchtlich stören. Es ist möglich, auf Grund des Aszitesspiegelstandes in seinem Verhältnis zur Stärke des Patienten, zur Menge der Gasfüllung etc. ziemlich genaue Schätzungen der Aszitesmenge vorzunehmen.

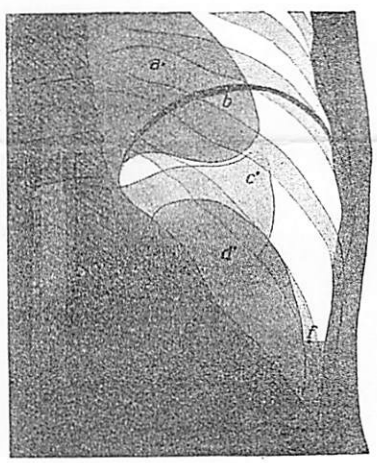

Textfigur 11. Nachweis geringer Aszitesmengen; Patient stehend.
a = Herz; b = linkes Zwerchfell; c = linker Leberlappen; d = Milz; e = Magen und Netz auf krebsigen retroperitonealen Drüsenpaketen aufliegend; f = Aszitesspiegel.

Unter den Peritonealerkrankungen verdient als gut zugänglich die Karzinose und Tuberkulose (Tafelfigur 2) mit ihren mannigfaltigen Bildern besonders der Erwähnung. Ihr Aussehen ist so eindeutig, dass nicht nur ihr Vorhandensein, sondern auch ihr Fehlen stets nachgewiesen werden kann. Gelegentlich gelang es mir, auf der Fahndung nach einzelnen Krebsmetastasen solche an den verschiedensten Stellen des parietalen Peritoneums zu finden.

Die stark periphere Lage der Leber bringt es mit sich, dass unser neues Röntgenverfahren bei ihr eine recht glückliche Anwendung findet. Die sonst auf den Därmen schwimmende und durch den Tonus der Bauchmuskulatur und den Sog in der Zwerchfellkuppel emporgetragene Leber senkt sich bei Gasfüllung des Peritoneums schwer nach unten, so dass sie schliesslich bei stärkster Füllung ausschliesslich an ihren Bändern hängt. Die normale Leber nimmt dabei entsprechend ihrer äusserst plastischen Konsistenz häufig, und zwar besonders gern bei Patienten mit schlaffen Bauchdecken, eine charakteristische Formveränderung an. Sowohl im Stehen als auch in linker Seitenlage und Rückenlage ist der der seitlichen und vorderen grossen Fläche entsprechende Schattenkontur mehr oder weniger eingesunken, dergestalt, dass sich die Substanz der Leber nahe dem Ligamentum coronarium und nach dem unteren Rande zu in sanft geschweiftem Bogen wieder erhebt. Je nach Breite und Höhe des Ligamentum coronarium dextr. in transversaler und longitudinaler Richtung verläuft der äussere Leberschattenrand bei sagittalem Strahlengang nach zwei Typen: entweder bleibt die Kuppe der Leber bis fast an das Ende dieses Bandes fest an das rechte Zwerchfell gepresst, um dann mit einem scharfen, oft sogar spitzen Winkel nach kaudalwärts abzuspringen (seltener), oder sie löst sich bereits, von der Wirbelsäule resp. der Vena cava beginnend, vom Zwerchfell ab und zeichnet einen mehr oder weniger gleichmässigen Bogen bis zur lateralen Fläche (viel häufiger). Auch der linke Leberlappen markiert sich stets in befriedigender Weise. Das gleiche gilt, wenn auch nicht mit der Zuverlässigkeit wie bei den oberen Abschnitten, auch für den unteren freien Rand der Leber. Oft sehen wir bei dem stehenden Patienten den vorderen tieferen und

den hinteren höheren Rand zugleich auf dem Schirm resp. der Platte. Die Randpartien kommen auch bei Rücken- und Seitenlage gewöhnlich sehr schön heraus.

Von krankhaften Zuständen der Leber sind zunächst die diffusen und zirkumskripten Organvergrösserungen und -verkleinerungen zu nennen: so ist z. B. der zungenförmige Schnürlappen der Leber leicht diagnostizierbar (Tafelfigur 3).

Neben der ohne weiteres festzustellenden Grösse der Leber ist ihre pathologische Konsistenz aus dem Mangel der oben beschriebenen normalen plastischen Formveränderung zu erschliessen, doch muss man mit der Diagnose Stauungsleber bei Leuten mit straffen Bauchdecken, wie ich später ausführlicher darlegen will, recht vorsichtig sein. Besonders im Liegen und beim Drehen vermissen wir auf den ersten Blick das plastische Sichumformen des festweichen Organs. Bei allen indurativen Prozessen, z. B. Leberzirrhose, Karzinomleber (Textfigur 12) etc., aber auch bei stärkerer Stauung bleibt die Leber steif und starr mit konvexer Oberfläche in allen Richtungen stehen. Wundervolle Aufnahmen erzielte ich von Krebsknoten und anderen Lebertumoren (Echinokokkus) (Textfigur 13). Gelegentlich zeigt der linke Leberlappen allein eine steife Konvexität von ähnlichem Charakter, wenn er nämlich einem Magentumor aufliegt. Totale flächige Adhäsionen der



Textfigur 12. Leber mit Karzinommetastasen; Rückenlage. a = Indurierte höckrige Leber; b = Zwerchfell; c = Nabel; d = Lig. falciforme hep.; e = medianer Fettlappen; f = Kolon; g = Herz.

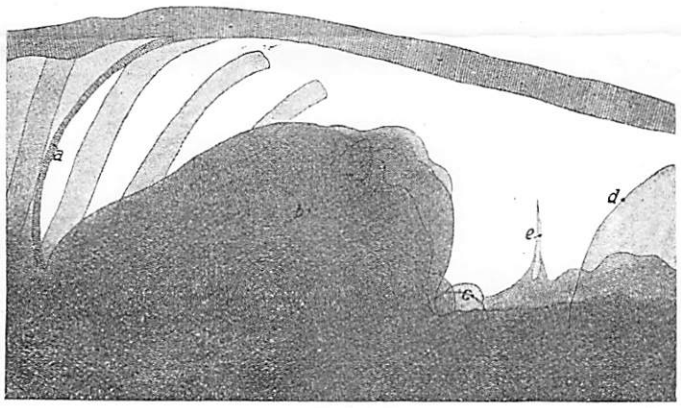

Textfigur 13. Echinokokkusleber; Rückenlage; rechte Seite um 45° erhöht a = rechtes Zwerchfell; b = Leber, steif und in den unteren Abschnitten mächtig verdickt durch knollige Geschwülste verschiedener Transparenz; e = Darmschlingen; d = Beckenschaufel; e = pathol. Adhäsion an der rechten seitlichen Bauchwand.

Leber und zircumskripte an ihren Rändern sind leicht erkennbar. Bei der Schwere der Leber muss man natürlich Abstand nehmen von Versuchen, frische subphrenische Abszesse mit der Gasfüllung der Bauchhöhle nachzuweisen: es würde leicht zu einer Sprengung der Abkapselung und somit zu einem Erguss des Eiters in die freie Bauchhöhle kommen.

Ich füge hinzu, dass eine gleichzeitige Kolonblähung mit Luft die unteren Leberabschnitte sowohl im Stehen als auch im Liegen auf dem Rücken und der linken Seite unter Umständen günstiger sich einstellen lässt, ebenso oft jedoch auch das vorher klare Bild verwischt.

Wieweit die neue Methode Bedeutung für die Diagnostik der Gallenblasenerkrankungen gewinnen wird, lässt sich noch nicht völlig überblicken. Neben der Durchleuchtung im Liegen ist die Untersuchung im Stehen bei verschieden exzentrischem Strahlengang und unter Drehen des Patienten zu empfehlen. Es ist mir mit zunehmender Erfahrung immer regelmässiger gelungen, zu einem brauchbaren Resultat zu kommen. Normale Gallenblasen (Tafelfigur 4) sind relativ leicht als solche nachweisbar. Beim Stoss pendeln sie frei hin und her. Pericholezystitische Verwachsungen (Tafelfigur 5) machen sich als Stränge, durch Verschleierung der Gallenblase oder Gallenblasengegend bei sonst klarem, unterem Leberrand, durch Schrägstellung und mangelhaftes Pendeln der Gallenblase etc. bemerkbar. Starke Ptose der Leber kann erschwerend für den Nachweis wirken, weil die Gallenblase dann in die unten ausgebreitete Masse der Därme taucht.

Einzelne Steine konnte ich noch nicht zur Darstellung bringen, dagegen gibt die steingefüllte Gallenblase einen scharfen, zweifellos dichteren Schatten als die Leber. Auch der Hydrops der Gallenblase sowie sonstige Vergrösserungen dieses Organs sind als solche fast stets erkennbar (Tafelfigur 6). Wie weit wir im Nachweis der Steine kommen werden, muss erst die Zukunft lehren. Nur im kleineren Teil der Fälle fördert uns die gleichzeitige Kolonblähung. Ich verspreche mir viel von der kombinierten Duodenalgasfüllung mit Hilfe der Einhornschen Sonde.

Bei richtigem Gebrauch der sonstigen klinischen Symptomatologie ist der Röntgenbefund nunmehr eigentlich stets imstande, wichtige, wenn nicht entscheidende ergänzende Aufschlüsse in der Diagnostik der Gallenleiden zu liefern.

Die Milz ist das am leichtesten und vollständigsten darstellbare Organ der Bauchhöhle. Gewöhnlich ist beim stehenden wie beim liegenden Patienten auch der innere Rand in ganzer Ausdehnung sichtbar (Textfigur 14). Trotzdem die Milz ebenso wie die Leber im gashaltigen Bauchraum nach unten zu fallen neigt, sind doch abnorme Lagen und Lagefixationen rasch erkennbar. Man sieht häufig die tiefen Inzisuren und Abknickungen des Organs, die zu oft auffallenden Schattenüberlagerungen und Konturüberschneidungen führen. Vergrösserungen der Milz (Textfigur 15), Nebenmilzen (Tafelfigur 5), Tumoren, abnorme Verwachsungen, Verdrängungssymptome bleiben in keinem Falle verborgen.

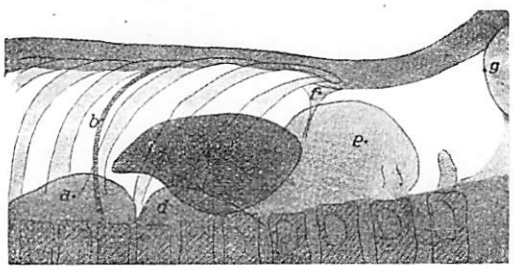

Textfigur 14. Normale Milz und Niere; rechte Seitenlage. a = Herz; b = linkes Zwerchfell; c = Milz; d = linker Leberlappen; e = linke Niere; f = Lig. col. sin.; g = Beckenschaufel.

Ein schönes, anfangs durchaus nicht erhofftes Resultat liefert die Durchleuchtung der Nieren bei stärkerer Gasfüllung des Peritoneums. Fast die ganze Niere ist sowohl rechts wie links bei Seitenlage mit absoluter Schärfe zu sehen (Tafelfigur 7, Textfigur 14); nur der Hilus verschwindet oft im Schatten der Wirbelsäule. Ihre Lage ist aus den Skizzen ersichtlich. Dabei stellt sich heraus, wie ausserordentlich locker im allgemeinen der Aufhängeapparat der Niere ist. Nur selten findet man sie mit ihrer oberen Hälfte oberhalb der 12. Rippe, gleichgültig ob im Liegen oder Stehen.

Sehr interessant ist das Verhalten der Wanderniere; in ihrer Beweglichkeit zeigt sie zwei verschiedene Typen: das Wandern in der Richtung nach unten und das Wandern nach der anderen Körperseite; beides kommt gesondert und kombiniert vor. Die Lockerung der seitlichen Befestigungen beobachtete ich in mehreren, auch leichten Fällen an folgendem, sehr typischem Zeichen: Dreht man den Patienten langsam aus der Rückenlage in die Seitenlage, so hebt sich der Nierenschatten mehr und mehr aus der Tiefe der Därme und Leber resp. Milzmasse zwischen unterem Leber- resp. Milzrand und Beckenschaufel heraus; sobald aber die Seitenlage zirka 60° erreicht hat, kippt die Niere teilweise oder vollständig, manchmal nur mit einem Pol (Textfigur 16), über die Wirbelsäule hinweg und kann sofort in der unteren Schattenmasse total verschwinden; sie tritt dann auch bei völliger Seitenlagerung nicht mehr ins Sauerstoffeld zurück. Dementsprechend kommt sie wieder, auf der Wirbelsäule reitend, zum Vorschein, wenn man aus der Seitenlage langsam in die Rückenlage zurückdreht: wiederum mit einem Ruck springt die Niere bei zirka 45° in ihr Lager zurück. Mit grosser Sicherheit lassen sich alle Veränderungen der Grösse (Textfigur 18), besonders Tumoren (Textfigur 17), Hydro-, Pyonephrosen, auch Tuberkulose etc., diagnostizieren. Sie waren bisher stets ohne Schwierigkeiten von Leber-, Gallenblasen-, Milz- oder Darmtumoren zu trennen.

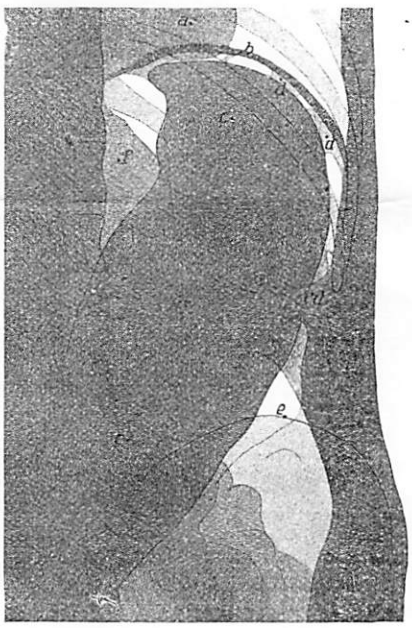

Textfigur 15. Milztumor; Patient stehend. a = Herz; b = linkes Zwerchfell; c = Milz; d = Verwachsungen von der Milz zum Zwerchfell und zur seitlichen Bauchwand; e = Kontur der Beckenschaufel; f = linker Leberlappen.

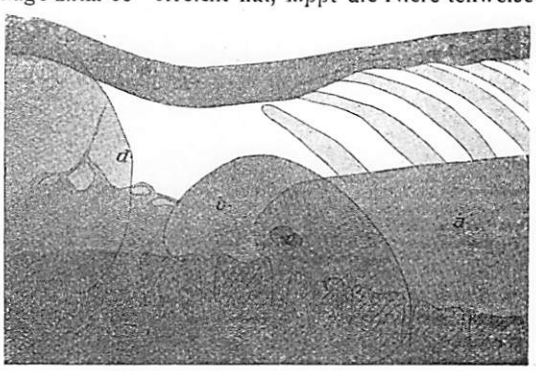

Textfigur 16. Mässige Wanderniere und Nierenstein; linke Seitenlage. a = Leber; b = rechte Niere, oberer Pol über die Wirbelsäule gekippt; c = Nierenstein; d = Beckenschaufel.

Sehr interessanterweise gelang der Nachweis der im Schattenbild unveränderten linken Niere und Milz inmitten von einem mächtigen linksseitigen, zuvor als sichere Nierengeschwulst angesprochenen Tumor.

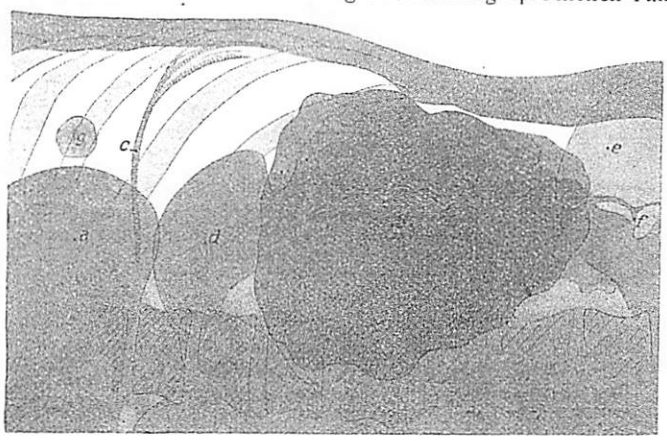

Textfigur 17. Nierentumor; rechte Seitenlage.
a = Herz; b = linke Niere; c = linkes Zwerchfell; d = Milz; e = Beckenschaufel; f = Kolon; g = Lungenmetastase.

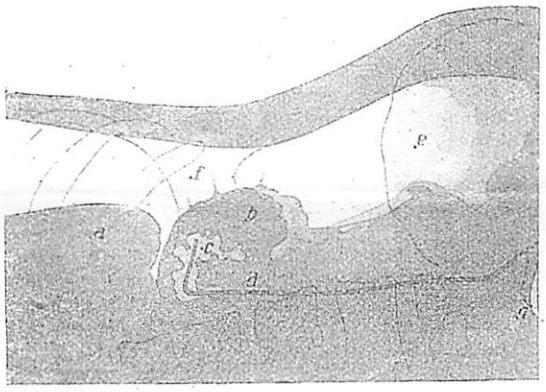

Textfigur 18. Traumatische Schrumpfniere links; die rechte Niere war ca. 4mal so gross sichtbar; rechte Seitenlage.
a = Milz; b = linke Niere mit Narbenzügen lateralwärts; c = Nierenbecken mit Sauerstoff gefüllt; d = Ureterkatheter, im Nierenbecken stark abgeknickt; e = Beckenschaufel; f = Narbenzug; g = Promontorium.

Die positive Diagnose konnte auch mit anderen Mitteln nicht gestellt werden. Es fand sich röntgenologisch nur eine mächtige unscharf begrenzte Verschattung, die den sichtbaren Nierenschatten überlagerte und die Milz verdrängte. Die Operation deckte eine chronisch entzündliche gewaltige Schwiele im Mesocolon descendens und Netz auf (Epiploitis plastica). Ueberhaupt ist die Diagnose der normalen Beschaffenheit eines Organes oft von grosser Bedeutung, wenn man mit einem Blick imstande ist, neben einem gefühlten Tumor etc. ein verdächtiges Organ in normaler Form zu erkennen, wie das gerade für Nieren, Leber, Gallenblase und Milz häufig genug vorkommt.

Wenn auch die Technik der Nierenröntgendiagnostik noch manches zu wünschen übriglässt, so zeigt doch das beigegebene Bild eines mitten in der rechten Niere gelegenen Steines (Textfigur 16) die schon jetzt erreichten befriedigenden Resultate. Natürlich wird man geeignetenfalls nicht auf die Kombination mit Ureterkatheter und Kollargol- oder Sauerstoffüllung des Nierenbeckens verzichten. Ich habe gerade in letzter Zeit unter anderen schönen Fällen einen winzigen, durch das bisherige Röntgenverfahren nicht aufzudeckenden Stein mit Sicherheit im untersten Horn des linken Nierenbeckens bei gleichzeitiger Nierenbeckensauerstoffüllung gefunden und mit kleinem Sektionsschnitt vom unteren Pol her entfernt.

III. Der Verdauungsschlauch.

Die diagnostischen Ergebnisse der Durchleuchtung des Darmrohrs unter Zuhilfenahme der Gasfüllung des Peritoneums sind nicht besonders vielversprechend. Das liegt daran, dass der Darm in ausserordentlicher Weise sich stets an den tiefsten Stellen der Bauchhöhle zusammendrängt und der Isolierung einzelner Abschnitte grosse Schwierigkeiten bereitet. Immerhin sind einzelne Resultate erzielt worden.

So bringt es die mächtige Entfaltung des linken subphrenischen Raumes beim stehenden Patienten mit sich, dass der untere Oesophagusteil und die Kardia aus ihrer sonst so versteckten Lage frei werden. Auf physiologische Bewegungsvorgänge kann sich das neue Verfahren nicht gut ausbreiten, weil die Zerrungen und Lageveränderungen des stark herabhängenden Magens zuviel des Unnatürlichen im Gefolge haben.

Von den pathologischen Veränderungen in der Nähe der Kardia kommen alle Arten von Stenosen (Textfigur 19) und Tumoren in Frage. Kardiakarzinome können unter günstigen Bedingungen als solche ohne weiteres Kontrastmittel photographiert werden.

Der Magen nimmt, wie gesagt, beim stehenden Patienten die Form eines schlaff herunterhängenden Beutels an, welcher unten breiter auseinanderfliesst und sich nach der Kardia geradlinig mehr und mehr verschmälert. Die normale kleine Gasmenge, die sogenannte Magenblase, hält sich mangels der Erhebung des Fundus über die Höhe der Kardia viel schwerer im Magen; gewöhnlich geht sie rasch durch die Speiseröhre ab, so dass man den Magen selbst überhaupt nicht, von seiner lateralen Grenze nur eine gerade, von der Kardia steil nach links unten laufende, zum Teil das Netz enthaltende Linie sieht.

Bei kombinierter Gasfüllung des Magens mit dem Magenschlauch oder mit Brausepulver tritt dagegen die äussere und vordere Magenwand, oft auch die kleine Kurvatur scharf hervor, indem sie als bogenförmig geschweifte Linie mit oft lebhafter Eigenbewegung sich in das Sauerstoffeld erhebt.

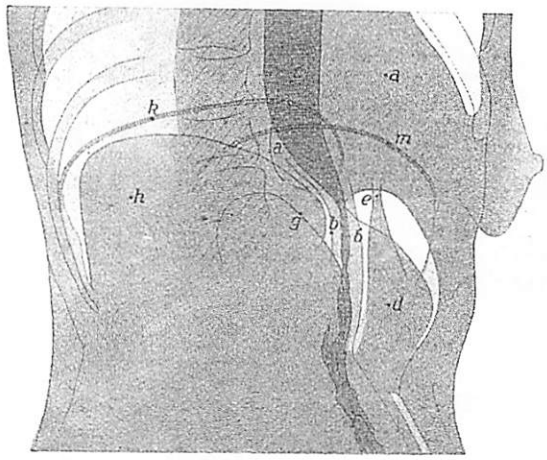

Textfigur 19. Cardiospasmus; Patient stehend im ersten schrägen Durchmesser. a = Herz; b = Kontur der Cardia; c = Oesophagus mit Wismutbrei; d = linker Leberlappen; e = Lig. coron. hep sin.; f = Wismutbrei im Magen; g = Milzkontur; h = rechter Leberlappen; k = rechtes Zwerchfell; m = linkes Zwerchfell.

Man untersucht am stehenden und liegenden Patienten unter vielfachem Drehen und kann sich immerhin eine ausgezeichnet plastische Vorstellung vom grössten Teile des Magens machen. Tumoren, auch solche des Pylorus und der kleinen Kurvatur, überragen dabei häufig so erheblich den dunklen Spiegel der Darmmasse, dass sie direkt als solche sichtbar werden. Mehrere Magenkarzinome habe ich total auf der Platte festhalten können (Tafelfigur 8).

Auch das Netz kann zu grossen Teilen gesehen werden, wenn man es (durch Kolonaufblähung) in das helle Gasfeld hineinzurücken vermag.

Der Dünndarm ist wohl am wenigsten für die neue Methode geeignet. Nach Gasfüllung durch die Einhornsche Sonde, in geringem Grade auch ohne sie, liegen zwar eine ganze Anzahl Dünndarmschlingen als äusserst zierliche Kreisbögen, oft mit deutlichen Kerkringschen Falten, auf dem Schattengrunde auf, doch kann von einer systematischen Absuchung und Ortsbestimmung keine Rede sein.

Nicht viel mehr prinzipiell Brauchbares ist vom Dickdarm zu berichten. Immerhin sind mir unter Zufügung der Kolonaufblähung eine ganze Reihe hervorragender Darstellungen von allen Gegenden des normalen Kolons gelungen. Appendizitische Infiltrate, Ileozökaltuberkulose, Tumoren etc. sind dagegen leichter erkennbar. Ich habe entzündliche und neoplastische Tumoren, z. B. Verwachsungskonvolute, Ileozökaltuberkulose, Karzinome an den verschiedensten Stellen des Kolons in vorzüglichen charakteristischen Bildern gewonnen. Dennoch ist auch hier der diagnostische Wert der Methode noch beschränkt, um so mehr als der bei diesen Erkrankungen häufige Meteorismus eine Punktion verbietet.

IV. Beckenorgane.

Ich habe schliesslich noch über Versuche zu berichten, die darauf ausgehen, das Becken und seinen Inhalt röntgenologisch nachweisbar zu machen. Ueber die knöchernen Anteile hatte ich bereits gesprochen.

Die Beckenorgane können natürlich nur dann durch das Gas im Peritoneum differenziert werden, wenn eine mehr oder weniger starke Beckenhochlagerung zugleich mit verschiedenster Seitenlagerung in Anwendung gebracht wird. Schon bei Knieellenbogenlage fallen alle beweglichen Teile aus dem kleinen Becken heraus.

Anfangs habe ich zur Darstellung des Uterus noch anderweitige Hilfen notwendig gehabt, so die Aufblähung des Rektums mit einem Gummiballon und ev. die Elevation des im gasgefüllten Beckenraum ausserordentlich stark beweglichen Uterus von der Scheide her, digital oder durch Tamponade. Heute ist es mir ein leichtes, durch richtige Lagerung ohne weiteres jeden Uterus und meist auch die Ovarien auf den Schirm resp. die Platte zu bringen. Die beigegebenen Bilder demonstrieren, in welcher Weise das Corpus uteri, die Ligamenta lata, die Ovarien den Röntgenstrahlen zugänglich sind (Tafelfigur 9). Ich konnte mehrfach diagnostizieren: Gravidität (Textfigur 20) in frühen Monaten, Infantilismus, Myome, Verwachsungen des Uterus und der Adnexe, Pyolsalpinx, Ovarialtumoren

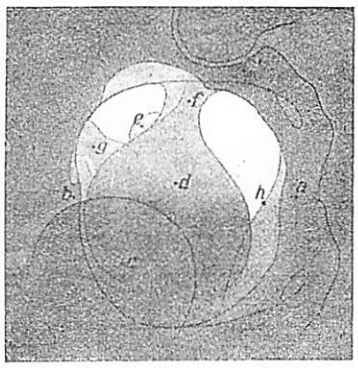

Textfigur 20 Gravider Uterus im 3. Monat, rechtsseitiger Ovarialzystom; rechte Seitenlage.
a = Symphyse; b = Promontorium; c = Ovarialzystom; d = Uterus; e = linkes Ovarium; f = linkes Lig. latum; g = Kreuzbein; h = Blase bei minimalem Urininhalt.

(Textfigur 20 und Tafelfigur 10) etc. und, was nicht weniger wichtig ist, das Fehlen dieser Veränderungen bei Verdacht darauf. Die Lagerung ist die bajonettförmige Beckenhochlagerung, d. h. Becken hoch und horizontal in Seitenlage, Lendenwirbelsäule schräg nach unten, Thorax tief, aber ebenfalls horizontal und in Seitenlage. Dabei muss das Gesäss unter starker Lordosierung der Lendenwirbelsäule kräftig nach hinten herausgestreckt werden. Ballongasfüllung des Rektums ist nur selten notwendig. Versuche, den Uterus auch in anderer Richtung aufzunehmen, sind im Gange.

Ausser dem Uterus ist die Blase, zumal bei gleichzeitiger Gasfüllung durch die Urethra, sichtbar zu machen. Am leichtesten sind die Veränderungen des Fundus bei Bauch- oder Knieellenbogenlage in den Strahlengang zu bringen. Auch das Colon pelvinum und das Rektum werden auf die Dauer der erfolgreichen Röntgendiagnostik nicht vorenthalten bleiben. Ein Rektumkarzinom habe ich bereits befriedigend photographieren können. Die derzeitigen Resultate sind durchaus ermutigend, lassen aber noch manche Frage offen. Aehnliches ist von der Prostatahypertrophie zu sagen.

Schluss.

Ich habe im vorstehenden in dem Bestreben, eine mir äusserst wichtig erscheinende neue Methode in der Röntgenologie möglichst rasch den Fachärzten der Chirurgie, inneren Medizin und Gynäkologie zur Kritik und zum weiteren Ausbau zu übergeben, mich kurz gefasst und nur wenige anschauliche Bilder geboten. Die Skizzen sind sämtlich naturgetreu nach Röntgenogrammen hergestellt. Die jedesmalige Autopsie in vivo liess keine Missdeutungen bei der Interpretation der Schirm- und Plattenbilder zu. Die mächtigen Kontraste der Originalplatten erschweren deren Reproduktion ganz beträchtlich. Ihren ganzen Reichtum an Einzelheiten geben die Platten ausschliesslich am elektrischen Lichtkasten her. Weniger als bei allen anderen Röntgenuntersuchungen ist bei der neuen Methode eine sorgfältige Schirmdurchleuchtung zu entbehren. Was durch das stereoskopische Röntgenbild bei gasgefüllter Bauchhöhle zu erreichen ist, stellt ohne Zweifel einen Triumph der ganzen Röntgenologie dar. Mit den praktischen Fortschritten der neuen Methode ist auch das Bedürfnis und der Wunsch nach ihrer Anwendung an den Hallischen Kliniken in stetigem Steigen begriffen. Es ist selbstverständlich, dass erst eine gewisse Uebung und praktische Erfahrungen die nicht zu leugnenden Schwierigkeiten der Technik und Diagnostik auf ein geringes Mass herabdrücken. Auch auf die Bedeutung der neuen Wege der Insufflationstechnik für die Laparoskopie möchte ich nicht verfehlen, besonders hinzuweisen.

Die ausführliche Arbeit soll so rasch wie möglich erscheinen und wird speziell die schwierigeren Diagnosengebiete, z. B. Gallenblasen, Nieren etc., zum Gegenstande eingehender Behandlung mit möglichst zahlreichen Bildern machen.

Aus der K. B. Militärärztlichen Akademie.

Ein filtrierbarer Erreger der Grippe.

(Vorläufige Mitteilung.)

Von Dr. v. Angerer, Assistent am hygienischen Institut Erlangen, kommandiert zur K. B. Militärärztlichen Akademie.

Zum Zwecke der Untersuchung der Flora, welche sich im Sputum von Grippekranken findet, wurden in der K. Militärärztlichen Akademie München die Versuche fortgesetzt, welche von Schöppler[1]) bereits in seiner seinerzeitigen Veröffentlichung angezeigt worden waren. Neben anderen Versuchstieren wurden auch weisse Ratten mit Grippesputum auf Anregung des Herrn Generalarztes Dr. Dieudonné geimpft. Die Tiere erkrankten, und bei der Sektion fanden sich mikroskopisch und kulturell reichlich Diplo- und Streptokokken. Ein Teil der Tiere wurde in wechselndem Abstand nach der Impfung getötet, ihr Blut keimfrei filtriert, und mit dem Filtrat wurden Traubenzuckerbouillonröhrchen beschickt und aërob und anaërob bebrütet. Nach zweitägiger Bebrütung zeigte sich in den mit Bouillon angelegten hängenden Tropfen eine sehr grosse Zahl kleinster, stark lichtbrechender, in lebhafter Molekularbewegung befindlicher Teilchen; die Zahl der Teilchen schien nach weiteren 24 Stunden noch zuzunehmen. Der Nährboden wurde nur bis zur Opaleszenz getrübt. Säurebildung fand nicht statt. Das Wachstum erfolgte sowohl aërob wie anaërob. Nachdem bei allen untersuchten Versuchstieren (ihre Zahl betrug 4) der Nachweis dieser Teilchen geglückt war, wurde der Nachweis direkt, ohne Umweg über die Ratte, im menschlichen Organismus versucht. Zu diesem Zwecke wurde Sektionsmaterial von sicheren Grippefällen untersucht, indem Herzblut und Lungensaft ebenfalls filtriert und kulturell untersucht wurde. Auch hier fanden sich bei drei von vier Fällen in reichlichster Menge in den Kulturen die in Rede stehenden kleinsten Körperchen. Ein negatives Resultat ergab stets die direkte Untersuchung von Sputum.

Dass die fraglichen Gebilde organischer Natur und nicht etwa ein Niederschlag oder eine Verunreinigung irgend welcher Art sind, ergibt sich daraus, dass ihre Vermehrung während der Entwicklungsperiode deutlich beobachtet werden konnte. Ferner wurden alle verwendeten Nährböden vor der Beimpfung auf optische Leere geprüft. Weiterhin zeigten ungeimpfte, bebrütete Nährbodenkontrollproben makro- und mikroskopisch keinen Niederschlag und keine Partikelchen, welche mit den Gebilden verwechselt werden konnten. In der normalen Ratte waren sie nicht nachweisbar.

Die Weiterzüchtung in flüssigen Nährböden gelang bisher in zwei Fällen. Zum Wachstum scheint genuines Eiweiss, am besten Hämoglobin, erforderlich zu sein. Es genügen geringe Mengen, z. B. diejenigen, welche das Impfmaterial enthält. Die Kultur auf festen Nährböden gelang bisher nicht. Im Sputum konnten die Erreger auch dann nicht nachgewiesen werden, wenn der Nährboden ausserdem noch einen Zusatz von filtriertem Hämoglobin oder Eiweiss enthielt. Vermutlich liegt dies daran, dass der Schleimgehalt der Sputa den Porenquerschnitt der Filter verengert. Offenbar stehen die Erreger ohnehin an der Grenze der Filtrierbarkeit: es wurde wenigstens die Beobachtung gemacht, dass ein und dasselbe Material, durch eine langsam filtrierende Kerze filtriert, ein steriles Filtrat ergab, bei der Filtration durch eine rasch filtrierende dagegen die fraglichen Gebilde noch enthielt.

Versuche, diese fraglichen Gebilde zu färben, schlugen nicht fehl. Die Gramsche Färbung ergab ein negatives Resultat. Lang ausgedehnte Fuchsinfärbungen zeigten viele kleinste Teilchen ohne besondere Details. Am einfachsten jedoch ist bis jetzt zum Nachweis der hängende Tropfen. Bei seiner Untersuchung ist es nötig, sehr scharf auf den Rand einzustellen, an dem sich die Teilchen anzusammeln pflegen. Eine wesentliche Erleichterung bietet das Dunkelfeld, das erst die ganze, überraschende Menge der Partikelchen verrät. Die Partikelchen sind zumeist von gleicher Grösse, doch kommen vereinzelt auch grössere vor. Einzelheiten im Bau konnten nicht beobachtet werden. Agglutination durch zugesetztes Patientenserum wurde nicht beobachtet.

Der Nachweis dieser Gebilde scheint nach zwei Richtungen von Interesse zu sein. Einmal handelt es sich hier um einen der wenigen Fälle der künstlichen Züchtung eines filtrierbaren Virus, zweitens besteht die Möglichkeit, dass es sich hier um den eigentlichen Erreger der Grippe handelt. Die hier beschriebenen Organismen scheinen dem Erreger des Schnupfens nahe zu stehen, den Kruse[2]) filtriert und Dold[3]) gezüchtet hat. Doch bestehen wesentliche Unterschiede in den Kulturbedingungen, so dass es sich nicht um identische Erreger handeln kann. Nachdem einerseits die so zahlreichen bakteriologischen Untersuchungen mittels der gebräuchlichen Methoden kein einheitliches Resultat ergeben haben, andererseits das filtrierbare Virus im menschlichen Blut nachgewiesen worden ist, scheint einige Wahrscheinlichkeit für die ätiologische Bedeutung dieser Gebilde zu bestehen, um so mehr als schon früher mehrfach, z. B. von Selter[4]), Hirschbruch[5]), Rimpau[6]), Kruse[7]), ein filtrierbares Virus bei dieser Seuche vermutet wurde.

Aus der Dermatolog. und der Psychiatr. Universitätsklinik zu Frankfurt a. M.

Zur Sero- und Liquordiagnostik syphilitischer Zerebrospinalerkrankungen mittels Ausflockung.

Von Priv.-Doz. Dr. E. Nathan und Dr. R. Weichbrodt.

Wie H. Sachs und W. Georgi[1]) in einer vor Kurzem erschienenen Mitteilung berichteten, ist es ihnen gelungen, syphilitische und normale Blutsera in ihrem biologischen Verhalten durch eine einfache Ausflockungsreaktion von einander zu differenzieren. Dabei verfuhren Sachs und Georgi methodisch derart, dass 1 ccm 10fach in 0,85prozentiger Kochsalzlösung verdünntes, durch ½stündiges Erhitzen auf 55—56° inaktiviertes Patientenserum mit 0,5 ccm 6fach mit 0,85prozentiger Kochsalzlösung verdünntem, alkoholischem, cholesteriniertem Rinderherzextrakt gemischt wurde. Als Kontrollen dienten

a) positives und negatives Vergleichsserum,
b) Serumkontrollen: 1 ccm 10facher Verdünnung jedes Serums wird mit 0,5 ccm 6fach verdünnten Alkohols gemischt.
c) Extraktkontrollen: 0,5 ccm der Extraktverdünnungen werden mit 1 ccm 0,85prozentiger Kochsalzlösung gemischt.

Die mit dem Serum und dem Organextrakt beschickten Röhrchen bleiben, nach 2stündiger Digestion im Brutschrank bei 37°, über Nacht bei Zimmertemperatur stehen. Hierauf wird der Reaktions-

---

[1]) H. Schöppler: M.m.W. 1918 Nr. 32.

[2]) Kruse: M.m.W. 1914 Nr. 38.
[3]) Dold: M.m.W. 1917 Nr. 5.
[4]) Selter: D.m.W. 1918 Nr. 34.
[5]) Hirschbruch: D.m.W. 1918 Nr. 34.
[6]) Rimpau: Aerztl. Verein München. Diskussion über Grippe. 9. VII. 18.
[7]) Kruse: M.m.W. 1918 Nr. 44 S. 1228.

[1]) H. Sachs u. W. Georgi, Medizin. Klin. 1918, Nr. 33; vgl. auch Sitzungber. d. ärztl. Vereins Frankfurt a. M. v. 16. 9. 18 sowie Tagung d. Südwestdeutsch. Dermatologenvereinig. zu Frankfurt a. M. vom 28. u. 29. 9. 1918.

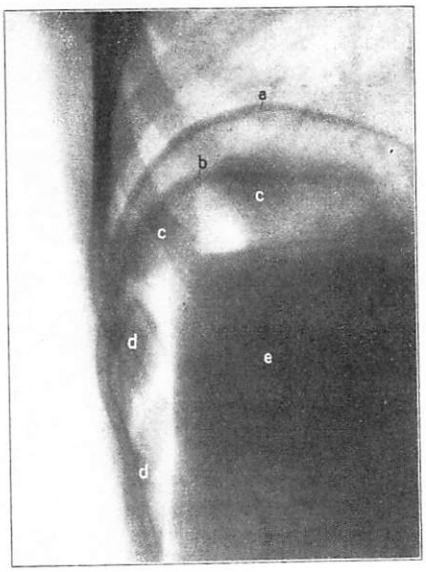

Fig. 1.

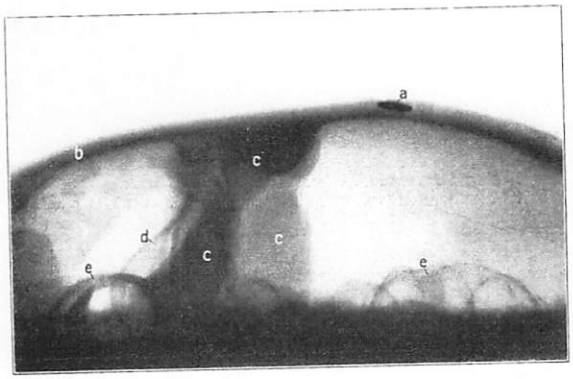

Fig. 2.

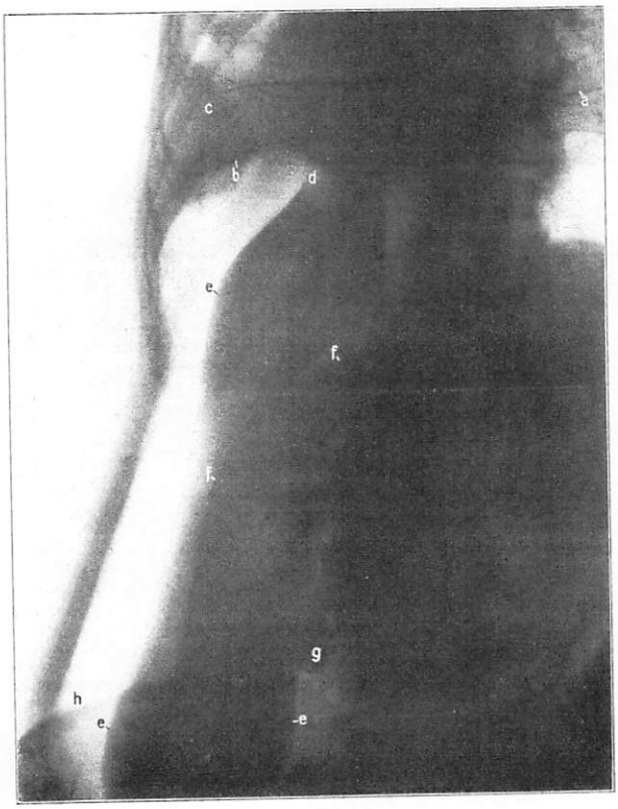

Fig. 3.

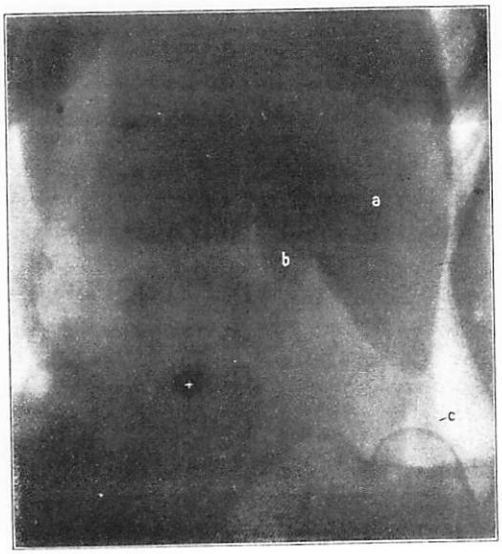

Fig. 4.

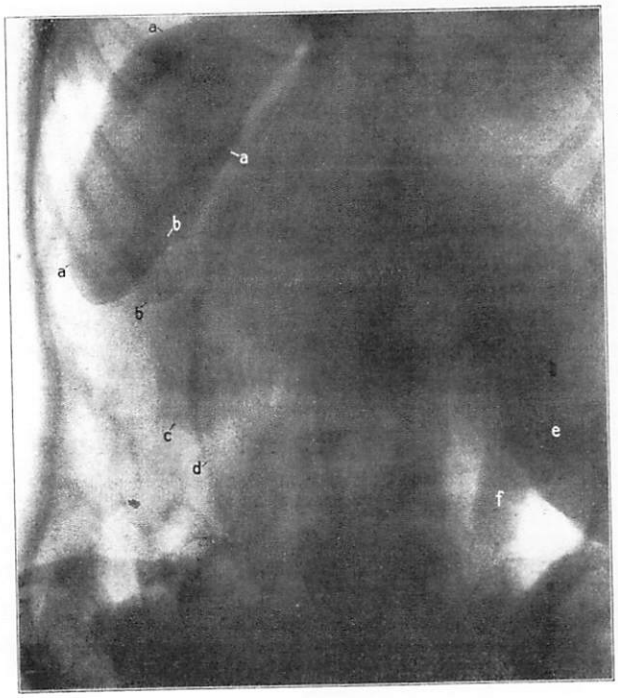

Fig. 5.

Erläuterungen siehe umstehend.

Verlag von J. F. Lehmann in München.

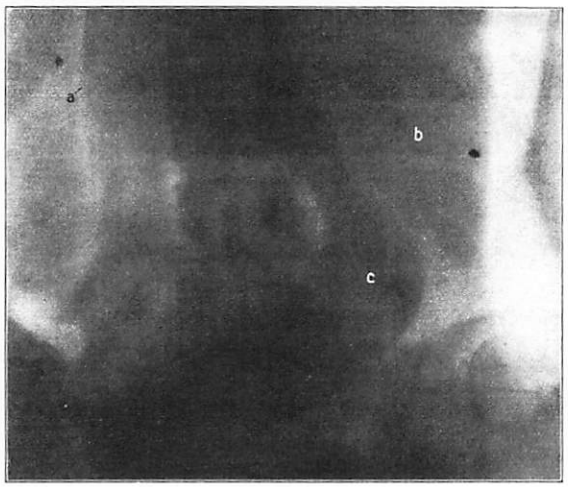

Fig. 6.

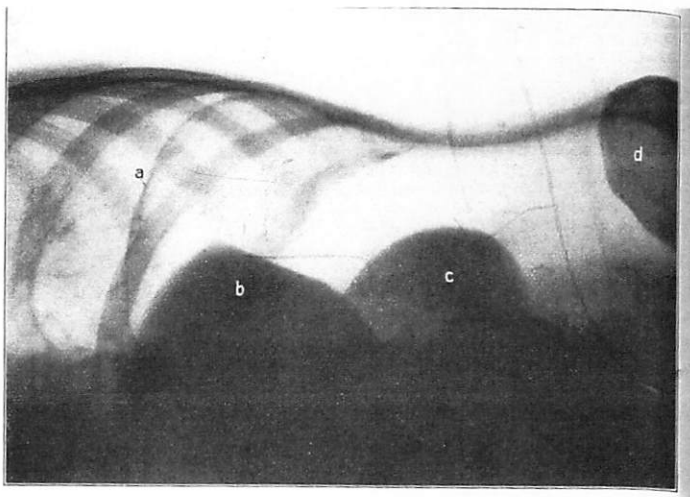

Fig. 7.

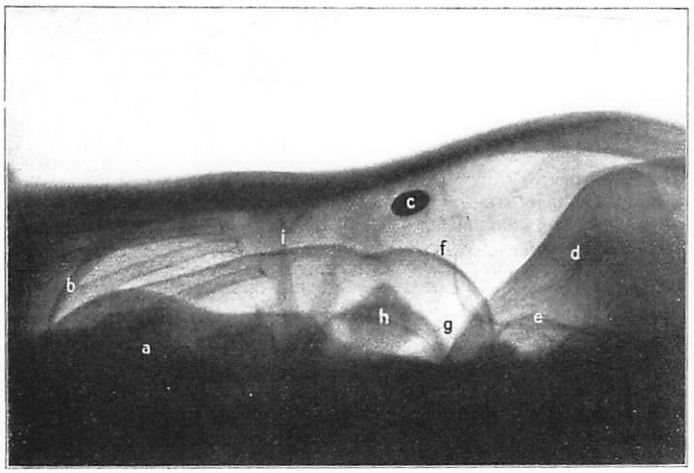

Fig. 8.

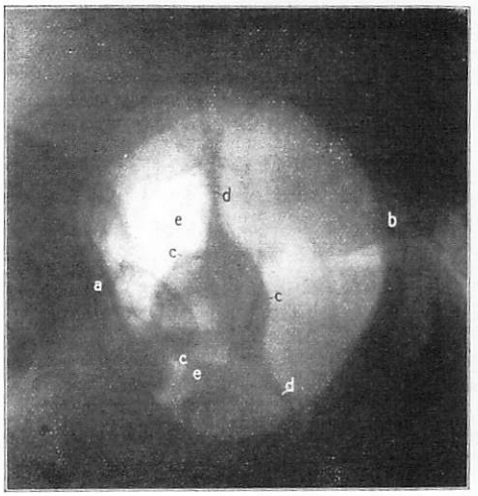

Fig. 9.

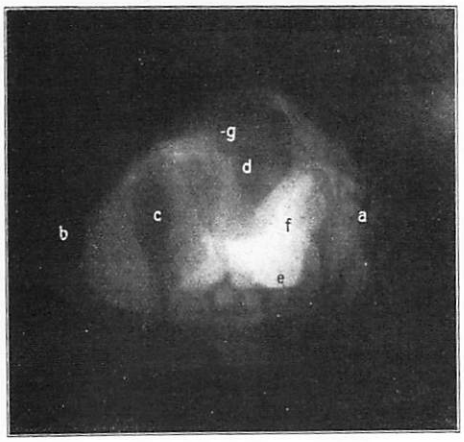

Fig. 10.

Erläuterungen für die Tafelfiguren.

Tafelfigur 1. Karzinommetastasen an der Unterseite des rechten Zwerchfells; Patient stehend. a = rechtes Zwerchfell; b = Insertionslinie des rechten Lig. coron. hepatis; c = respiratorisch verschiebliche Tumoren; d = respiratorisch unverschiebliche Tumoren; e = Leber, mit einem der Tumoren verwachsen.

Tafelfigur 2. Tuberöse Bauchfelltuberkulose; Rückenlage. a = Nabel; b = Gegend des Schwertknorpels; c = halbmondförmiger Netztumor an der vorderen und seitlichen Bauchwand, von der Seite gesehen; d = verzerrte Darmschlinge; e = Darmschlingen.

Tafelfigur 3. Zungenförmiger Schnürlappen der Leber, als Nierentumor zuvor angesprochen; Patient stehend. a = linkes Zwerchfell; b = rechtes Zwerchfell; c = kleiner pleuritischer Erguss; d = Gegend der Lebervene; e = rechter Leberlappen, bis tief ins Becken hinabreichend; f = Kontur der normalen rechten Niere, die in Seitenlage völlig frei sichtbar wurde; g = normale Gallenblase; h = Beckenschaufel.

Tafelfigur 4. Normale Gallenblase und Leber; Patient stehend. a = rechter Leberlappen; b = Gallenblase; c = kleiner Leberrandadhäsionsstrang.

Tafelfigur 5. Patientin mit starken Adhäsionen nach Appendektomie, in Seitenlage sehr gut sichtbar; Aufnahme im Stehen. a = Milzkontur; b = Nebenmilz; c = Nierenkontur; d = Magenkontur bei geringer CO_2-Blähung; e = rechter Leberlappen, an der Bauchwand seitlich adhärent; f = Gallenblase, an sich normal, aber in einem Beutel von Adhäsionen unverwachsen hängend; am Fundus Adhäsionsstränge sichtbar; Gallenblase hängt schräg und pendelt nicht beim Stoss.

Tafelfigur 6. Chronische Cholezystitis; Patient stehend. a = lateraler Rand des linken Leberlappens; b = rechter Leberlappen, in der Kopie wegen der starken Kontraste unscharf begrenzt; c = vergrösserte und verdickte, s-förmig gekrümmte Gallenblase; die Operation zeigte keine pericholezystitischen Adhäsionen; Inhalt 3 haselnussgrosse Steine im Fundus.

Tafelfigur 7. Normale rechte Niere; linke Seitenlage. a = Zwerchfell; b = Leber; c = Niere; d = Beckenschaufel.

Tafelfigur 8. Kleines Magenkarzinom an der kleinen Kurvatur; Rückenlage, linke Seite um ca. 20° erhöht, Magen gebläht. a = Leber; b = Zwerchfell; c = Nabelmarke; d = Beckenschaufel; e = Kolon; f = Magenwand; g = Antrum pylori; h = Karzinom; i = Lig. col. sin.

Tafelfigur 9. Normaler Uterus einer Pluripara; Seitenlage. a = Promontorium; b = Symphyse; c = Uterus; d = Lig. latum; e = Ovarium, meist besser und dunkler sichtbar.

Tafelfigur 10. Ovarialtumor; Seitenlage. a = Promontorium; b = Symphyse; c = Uterus; d = rechtes Ovarium; e = Aszitesspiegel.