und bei der Cholera gelang, haben, das kann ausgesprochen werden, versagt. Liest man die Schilderung der Epidemien, wie sie auch in der neueren Zeit in der Literatur niedergelegt sind, so gewinnt man denselben Eindruck wie bei der hiesigen Epidemie: Sie erloschen eigentlich von selbst. Bis auf weiteres müssen wir bei der Verbreitung und Bekämpfung der Genickstarre wiederum sagen: Ignoramus [4]).

Aus dem Röntgenlaboratorium des Wiener Allgemeinen Krankenhauses (Leiter: Privatdozent Dr. G. Holzknecht).

Zur röntgenologischen Diagnose der Ulzerationen in der Pars media des Magens*).

Von Dr. Martin Haudek, Assistent am Laboratorium.

Die Versuche, die Geschwürprozesse des Magens mittels der Röntgenmethode nachzuweisen, datieren seit der Zeit, da Rieder [1] die Einführung grösserer Mengen von Wismut in den Magen empfahl, um diesen am Fluoreszenzschirm sichtbar zu machen.

Holzknecht und Jonas [2] haben die Schattenaussparungen genau studiert und beschrieben, welche Tumoren am Füllungsbilde des Magens hervorrufen; sie sowie zahlreiche andere Autoren [3] haben die Formveränderungen geschildert, die sich als Folgen von Ulzerationen der Magenwand am Röntgenbilde des Magens ergeben, so dass die Literatur über Pylorusstenose, Sanduhrmagen und die für die Magenwandtumoren charakteristischen Füllungsdefekte eine ziemlich reichhaltige geworden ist. Nur das flache Ulcus pepticum s. rotundum war, obwohl es bei seiner Häufigkeit doch gewiss auch sehr oft Gegenstand röntgenologischer Untersuchung geworden war, auch in Fällen, wo sein Vorhandensein klinisch sichergestellt und nachträglich durch die Operation bestätigt worden war, niemals am Röntgenschirm nachgewiesen worden. Und dennoch musste, wiewohl schon die erzielten Erfolge bedeutungsvolle waren, der Nachweis des flachen Ulcus ein erstrebenswertes Ziel der Radiologie bilden, umsomehr, als damit auch für die Frühdiagnose des Magenkrebses viel gewonnen war.

Doch die Theorie, die zur Jahrzehnte langen Verwendung des Wismut in der Therapie des Magenulcus geführt hatte, dass auf diesem das Wismut einen deckenden Belag bilde, schien sich nicht zu bewähren, denn nicht einmal auf der lichtempfindlichen Platte, geschweige denn am grobkörnigen Durchleuchtungsschirm ward bei sichergestellten Magengeschwüren ein Schatten sichtbar, der als ein solcher Belag zu deuten war.

Daher erregte eine im Jahre 1907 erschienene Mitteilung Jolasses [4] grosses Interesse, dass er bei einer an Magengeschwür leidenden Patientin einen solchen Wismutfleck am Röntgenbilde des Magens gesehen habe, wie man ihn auf den Beschlag eines Ulcus beziehen könne.

Noch im selben Jahre erschien eine Arbeit von Hemmeter [5], die gleichfalls die Richtigkeit der früher angeführten Theorie zu stützen schien. Hemmeter hatte bei Katzen und Kaninchen nahe dem Pylorus bis in die Muscularis mucosae reichende Geschwüre auf operativem Wege gesetzt, dieselben mit Bismutum subnitricum bestrichen und konnte sie dann im Röntgenbilde selbst 24—30 Stunden später noch erkennen, wenn dem Tiere keine Flüssigkeit verabreicht worden war. Doch auch bei blossem Eingiessen von Wismut-Suspension in den Magen wurden die Defekte sichtbar und so knüpfte er an den Ausfall dieser Versuche den Schluss, dass es auch bei Menschen möglich sein müsse, mittels der Wismutmethode bis in die Muscularis mucosae reichende Geschwüre sichtbar zu machen, umsomehr, als durch entzündliche Induration die Ränder des Geschwürs meist erhaben seien, so dass das Ulcus einen Krater bilde. Dazu scheide sich noch auf den Granulationen ein agglutinierendes Transsudat aus, das die Wismutpartikel mechanisch festhalte.

Er erwähnte schliesslich auch 3 Fälle, in denen am Menschen der Geschwürsnachweis auf die geschilderte Weise gelungen sei. In einem Falle sei es zur Operation gekommen und hiebei hätte sich ein grosses Geschwür am Zentrum des Pylorus gefunden.

Durch diese Mitteilung veranlasst, führte ich 1908 folgende Versuche aus.

1. Ich berieselte die Innenfläche von der Leiche entnommenen Mägen, die der Sitz flacher Ulzera — gleichgültig, ob Ulcus pepticum oder Karzinom — waren, mit einer Aufschwemmung von Bismutum subnitricum in Wasser; hiebei zeigte es sich, dass Wismut in spärlicher Menge und unregelmässig verteilt auf der Magenwand haften blieb, wobei sich für die ulzerierten Stellen kein Unterschied ergab.

Hingegen bildete sich in einem Ulcus rotundum, das nach der Leber hin perforiert war, also eine sehr tiefe Nische darestellte, eine grössere Wismutansammlung auf dem vertieften Geschwürsgrunde.

2. Gemeinsam mit Dozent Dr. Clairmont, Assistenten der I. chirurgischen Klinik, setzte ich bei Hunden durch Exzision von etwa 1 ccm grossen Stücken der Mukosa und Submukosa Ulzera der Magenwand nahe der kleinen Kurvatur, einmal mehr pyloruswärts, einmal in der Pars media. In dem einen Fall nähte ich ein kleines Bleistück als Marke an einen Rand des Ulcus. Nach 3 Tagen wurde den Hunden, die sämtlich den Eingriff gut vertragen hatten, mittels Magenschlauches ca. 10 g Wismut in 100 ccm Wasser eingeführt und die Hunde jedesmal zugleich mit einem normalen Kontrollhunde, dessen Magen mit der gleichen Menge gefüllt wurde, durchleuchtet. Ausser der sichelförmigen Ansammlung am kaudalen Pol zeigte sich in allen Fällen nur ein kleiner pyloruswärts gelegener Fleck, der einer kleinen in den Dünndarm ausgetretenen Quantität entsprach. Ein weiterer Fleck war bei den operierten Hunden nicht zu sehen. In dem einen Falle war auch ringsum die Bleimarke kein Wismut. Durch Oeffnung des Magens überzeugte ich mich, dass das Ulcus nicht schon verheilt war, eine Vorsicht, die sich aus dem Umstande ergab, dass die Verheilung von operativ erzeugten Geschwüren bei Hunden, Katzen und Kaninchen sehr rasch, schon nach wenigen Tagen erfolgt, worauf auch Hemmeter hinweist.

Meine Versuche führten also zu einem Ergebnisse, das zu den Befunden Jolasses und Hemmeters in direktem Gegensatz stand. Ersterer hatte gelegentlich seiner Publikation der Verwunderung darüber Ausdruck gegeben, dass seine Beobachtung eine so vereinzelte sei. Aber auch die folgende Zeit brachte keine weiteren Mitteilungen über ähnliche Beobachtungen, was bei dem Umstande, dass einerseits die Aufmerksamkeit auf den Gegenstand neuerlich erweckt war, andererseits die Verbesserung der röntgenographischen Technik, insbesondere die Einführung der Momentaufnahme solche Wahrnehmungen nur begünstigt hätte, umsomehr ins Gewicht fällt.

Trotz der grossen Zahl von Magenkranken, die am Röntgenlaboratorium des Allgemeinen Krankenhauses zur Untersuchung kommt, — über 1000 Fälle jährlich — ergab sich hier auch nicht eine Bestätigung des Jolasseschen Befundes. Allerdings konnte ich wiederholt im Bereiche des Magens Wismutflecken sehen, die abseits von der übrigen Füllung lagen, aber niemals bezogen sich dieselben, wie die Beobachtung jedes einzelnen Falles lehrte, auf den Beschlag flacher Ulzera, sondern auf Ablagerung kleiner Wismut-Quantitäten in Nischen des Magens, die durch pathologische Wandveränderungen, vorwiegend durch Ulzerationen entstanden waren. Diese Befunde konnte ich hauptsächlich bei Mägen erheben, deren Pars media Sitz der Erkrankung war. Allerdings ist auch diese zur Eruierung und zum Studium der durch Ulzera hervorgerufenen Veränderungen besonders geeignet, denn die geringe Menge von 10 g Bismutum carbonicum in 100 ccm Wasser, die bei der im Stehen ausgeführten Untersuchung zur Verwendung kommt, durchfliesst die Pars cardiaca und media, füllt nur einen Teil der Pars pylorica und lässt die ersteren Teile des Magens — in der Pars cardiaca werden Ulzerationen selten nachgewiesen — frei, so dass man einen abnormen Wismutrest hier sehr gut sehen kann. Wenig geeignet für solche Untersuchungen ist die Pars pylorica. Denn hier müsste, solange der Magen noch eine nennenswerte Wismutmenge enthält, diese einen eventuell vorhandenen, abnormen Wismutfleck, also auch einen Geschwürsbeschlag decken, ihn daher nicht erkennen

---

[4]) Es hat nicht an Versuchen gefehlt, unsere Untersuchungen, und zwar bevor noch überhaupt die Ergebnisse und unsere Folgerungen mitgeteilt waren, zu misskreditieren. Es erübrigt sich überhaupt zu antworten; unsere theoretischen und praktischen Ergebnisse dürften zur Bewertung dieser Art Kritik genügen.

*) Nach einem Vortrage am VI. Röntgenkongress, Berlin 1910.

lassen; findet man aber viele Stunden nach Einnahme des Wismut noch einen Schatten in der Pylorusgegend, so handelt es sich wohl um einen kleinen vor dem Pylorus befindlichen Rückstand, der infolge von Pylorusstenose den Magen noch nicht verlassen hat. Dieser Umstand fällt wohl auch bei der Beurteilung des einen operierten Falles von Hemmeter in die Wagschale.

Ich habe also bei meinen Untersuchungen über die Veränderungen, welche Magengeschwüre (Ulcus oder Karzinom) hervorrufen, zunächst hauptsächlich die Pars media ins Auge gefasst und möchte im folgenden einige der untersuchten Fälle beschreiben und deren praktische Bedeutung hinsichtlich der anatomischen, beziehungsweise klinischen Diagnose genauer erörtern.

Fall 1. Antonie P., 47 Jahre alt, erkrankte vor 9 Wochen mit Schmerzen in der Magengrube, die anfallsweise, oft unabhängig von der Mahlzeit auftraten, bis eine halbe Stunde dauerten und stechend-drückenden Charakter hatten. Seit 5 Wochen bestehen diese Schmerzen auch zur Nachtzeit. Erbrechen häufig während der Anfälle, aber auch in schmerzfreier Zeit. Nie Blut im Erbrochenen oder im Stuhl, bedeutende Abmagerung.

Status praesens: Die Magengegend unter dem Processus xiphoides eingezogen, daselbst links von der Mittellinie eine nicht deutlich abgrenzbare, harte, pulsierende, ziemlich druckempfindliche Resistenz fühlbar. Bauchdecken sehr schlaff.

Seitens der I. medizinischen Abteilung, die die Patientin zur Röntgenuntersuchung zuwies, wurde die Vermutung geäussert, es könne sich um ein Aneurysma der Arteria lienalis handeln.



Fig. I.



Fig. II.

Bei der Röntgenuntersuchung ergaben sich die Fig. I und II. Wismutwasser fliesst nicht nur von der Pars cardiaca zur Pars pylorica, sondern auch als schmales Schattenband nach einer an der kleinen Kurvatur gelegenen Stelle, woselbst es sich in Form eines kleinen Halbkreises ansammelt. Bei weiterem Trinken wird dieser grösser und grenzt sich nach oben hin mit einer horizontalen Linie deutlich gegen einen verkehrt gelegenen hellen Halbkreis ab, den man nur als eine Gasblase deuten kann. Nach 2 Stunden nach Einnahme der Wismutmahlzeit (Fig. II) ist am Röntgenbilde des Magens, das sonst keine Besonderheiten aufweist, dieser auffallende Fleck von dem übrigen Wismutschatten vollkommen getrennt sichtbar. Mit diesem Fleck fällt die im Stehen nicht sehr deutlich tastbare Resistenz zusammen; beide verschieben sich inspiratorisch ein wenig nach abwärts, lassen sich aber manuell gar nicht verschieben, wobei die grosse Druckempfindlichkeit der Resistenz auffällt.

Der Röntgenbefund lautete: „Es ergibt sich mit Sicherheit eine grob-anatomische Wandveränderung an der kleinen Kurvatur (Nischenbildung); Ursache derselben eine Perigastritis, die durch einen pathologischen Prozess des Magens oder der Nachbarorgane verursacht sein kann. Für die Diagnose eines Aneurysma bietet die Röntgenuntersuchung keinen Anhaltspunkt". Der abnorme Wismutfleck wurde also als eine Ulzeration der Magenwand an der kleinen Kurvatur gedeutet, die in Beziehungen zu einem Nachbarorgan getreten war.

Patientin wurde auf die II. chirurgische Klinik transferiert und daselbst von Dozenten Dr. Lorenz, der die Diagnose auf Ulcus callosum gestellt hatte, operiert. Nach Eröffnung des Abdomens zeigt sich, dass der Magen mit dem linken Leberlappen breit verwachsen ist, diese Anwachsungsstelle wieder mit dem Peritoneum parietale verlötet ist; zunächst Lösung dieser letzteren Verwachsung durch Ausschneidung des Peritoneum parietale in 5 Kronenstückgrösse. Nun lässt sich folgender Befund erheben. Die kleine Kurvatur mit dem Rande und der Unterfläche des linken Leberlappens breit verwachsen; der Magen klein, aber stark hypertrophisch. Stülpt man die vordere Magenwand vom Fundus her mit dem Zeigefinger ein, so tastet man entsprechend der Verwachsungsstelle zwischen Magen und Leber ein ca. 2 cm im Durchschnitt messendes rundes Loch mit sehr derben Rändern, durch die man in einen tiefen Krater, mindestens 3 cm tief in die Leber eindringt. Die deckende Leberparenchymschicht höchstens ¾ cm dick. Diagnose: Kallöses penetrierendes Magenlebergeschwür. Gastroenterostomia retrocolica posterior. Bauchdeckennaht in 2 Etagen; die tieferen Nähte fassen zum Teil die vordere Magenwand mit, um dieselbe zu fixieren. Ein Gazestreifen wird auf den Geschwürsgrund gelegt, um Adhäsionen mit der Umgebung zu provozieren.

Nach 20 Tagen wird die Patientin geheilt entlassen. Die Operation erbrachte also eine Bestätigung des Röntgenbefundes, denn sowohl die grobanatomische Wandveränderung an der kleinen Kurvatur wie auch die perigastrischen Adhäsionen zu einem Nachbarorgan, in diesem Fall zum linken Leberlappen, fanden sich. Dass eine innige Verwachsung mit diesem vorlag, dafür hatte übrigens das Fehlen der palpatorischen Verschieblichkeit bei guter respiratorischer Verschieblichkeit gesprochen.

Besonders wichtig war aber das Ergebnis der Operation für die Aufklärung des abnormen Wismutschattens an der kleinen Kurvatur. Dieser, der nach der Beschreibung ganz dem Bilde von Jolasse entsprach, war nicht durch einen Geschwürsbeschlag, sondern durch Ablagerung von Wismut in einer Nische des Magens hier eigentlich der Leber zustande gekommen. Die Umstände begünstigten allerdings diese Bildung eines förmlichen Wismutdepots, denn die Tiefe des Geschwürs betrug 3 cm, wozu noch kam, dass die kallösen Ränder stark aufgeworfen waren. Die bedeutende Tiefe der Höhle, die gewiss durch die peptische Wirkung des Geschwürs zustande kam, erklärt wohl auch die Erscheinung der abnormen Gasblase. Eine solche findet sich im Magen sonst nur in der Pars cardiaca, hier aber auch in einer vom übrigen Magenlumen fast separierten Höhle; durch das Hinzutreten von Wismut hob sie sich besonders deutlich ab.

Die Pulsation der Resistenz war wohl eine fortgeleitete gewesen; die Druckempfindlichkeit des Tumors war gleichfalls durch den Befund: Ulcus callosum mit Perigastritis erklärt.

Einen 2. Fall ganz gleicher Art, der noch vor dem 1. zur Untersuchung kam, illustriert Fig. III. Nur ist hier der Wismutfleck mit der Gasblase viel grösser als im 1. Fall und liegt noch weiter abseits von der übrigen Magenfüllung.

Fig. III.

Die 50jährige Patientin, von der das Bild stammt, war auf die II. Frauenklinik wegen intraligamentärer Zyste aufgenommen und von dieser zur Röntgenuntersuchung des Magens, der gleichfalls erkrankt zu sein schien, zugewiesen worden. Die Anamnese lautet: vor vielen Jahren angeblich Bauchfellentzündung; vor ca. 6 Jahren hatte Patientin plötzlich ungemein heftiges Bluterbrechen, so dass sie plötzlich bewusstlos zusammenstürzte. Nach 2 Tagen stand sie jedoch wieder auf. Nachher verspürte sie durch lange Zeit Brennen und Drücken im Magen, fühlte sich jedoch sonst ganz gesund. Seit ca. 6 Wochen grosser Mangel an Appetit und Schmerzen in der Magengegend die besonders nach dem Essen sich steigern. In den letzten Wochen stark abgemagert.

Der Befund lautete hier ebenfalls auf Nischenbildung durch Ulzeration im Bereiche der kleinen Kurvatur und Verwachsung mit der Nachbarschaft.

Zur Operation kam es hier nicht, da Patientin die Zustimmung zu derselben verweigerte und die Klinik einen Tag nach der Untersuchung verliess. Etwa 1 Jahr nach dieser Zeit richtete ich an die Patientin ein Schreiben, in dem ich mich nach ihrem Befinden erkundigte. Sie antwortete mir persönlich und teilte mir mit, dass nach einiger Zeit die Schmerzen aufgehört hätten und dass es ihr jetzt recht gut gehe.

Es liess sich demnach ein Karzinom ausschliessen und der Röntgenbefund, der für penetrierendes Magenulcus sprach, dürfte wohl das richtige getroffen haben.

In der allerletzten Zeit — nach dem Röntgenkongress — habe ich noch 2 Fälle mit einem ganz ähnlichen Befund gesehen, in denen, gestützt auf die vorausgegangenen Erfahrungen, die Diagnose penetrierendes Magenulcus und nicht mehr Nischenbildung an der kleinen Kurvatur lautete. Der eine Patient — aus der III. med. Abteilung —, bei dem sich eine über kronenstückgrosse Ausstülpung des Wismutschattens mit einer Gasblase oberhalb der Pars pylorica ziemlich nahe dem Pylorus fand, verweigerte die Operation, im anderen Falle — es handelte sich um eine 31jährige Patientin aus der II. med. Klinik — kam es zur Operation, die Dozent v. Haberer an der I. chirurg. Klinik ausführte. Einer gleichfalls über kronenstückgrossen, divertikelartigen Ausbuchtung des Wismutschattens an der kleinen Kurvatur am Uebergang von der Pars cardiaca zur Pars media, oberhalb der auf der Momentaufnahme deutlich eine kleine Gasblase zu sehen war, entsprach bei der Autopsie ein Magen-Leberulcus. Ausser diesem fand sich auch ein Magen-Pankreasulcus, das hinter dem ersteren lag und durch dieses nahezu gedeckt war. Dozent v. Haberer löste den Magen von seiner Umgebung ab, resezierte das Geschwür, das der Patientin rasende Schmerzen bereitet hatte und fügte die wegen des hohen Sitzes des Ulcus hier sehr schwierige Gastroenterostomie hinzu.

Es ergab sich also auch hier eine Bestätigung der ante operationem gestellten Diagnose, die lediglich nach dem klinischen Bilde nur schwer gestellt werden konnte, aus dem Röntgenbilde aber sich förmlich auf den ersten Blick schliessen liess.

Als radiologische Symptome für die Diagnose eines penetrierendes Magengeschwürs können folgende gelten:

1. Ein abnormer Wismutfleck, der vom Magenfüllungsbilde sich divertikelartig abhebt oder mit diesem durch ein Schattenband verbunden ist, zumeist nach der kleinen Kurvatur hin gelegen.
2. Eine Gasblase oberhalb desselben.
3. Längeres Zurückbleiben von Wismut an dieser Stelle.
4. Das Fehlen der palpatorischen Beeinflussbarkeit des Fleckes.

Als klinische Symptome, deren Deutung aber keine verlässliche ist, stehen diesen gegenüber die häufigen oder kontinuierlichen heftigen Spontanschmerzen, sowie exquisite Druckempfindlichkeit an einer umschriebenen Stelle des Magens, an der etwa auch eine derbe Resistenz zu tasten ist.

Die häufigsten penetrierenden Magengeschwüre sind dem Vorkommen nach geordnet Magenleber-, Magenpankreas- oder Magenmilzgeschwüre. Für erstere und letztere ist wohl die gute respiratorische Verschieblichkeit gegenüber den zweitgenannten verwertbar. Ueber die Zugehörigkeit zur Leber oder Milz ist die Lage entscheidend.

Die Differentialdiagnose zwischen Ulcus und Karzinom, die sonst nach der Röntgenuntersuchung allein sich kaum stellen lässt, ergibt sich hier aus dem Röntgenbilde selbst, da die geschilderten Veränderungen nur dem peptischen Ulcus zukommen. Die Differentialdiagnose ist hier nicht nur wegen der Prognose, sondern auch hinsichtlich der Therapie besonders wichtig, da — nach Hochenegg — auch das penetrierende Ulcus durch die Gastroenterostomie sehr günstig beeinflusst wird. Von Röntgenbildern des Magens, die den geschilderten Befunden ähneln, fand ich in der Literatur, abgesehen von dem Fall Jolasses, der wahrscheinlich auch hierher gehört, nur eines; es ist dies ein von Reiche [6] geschildertes, das er bei einem Patienten mit klinisch sicherem Ulcus — Hämatemesis, Hyperazidität, Blut im Stuhl — erhob. Von der kleinen Kurvatur eines tiefstehenden und ektatischen Magens sah er eine pilzförmige Ausbuchtung des Wismutschattens ausgehen, die er so erklärte, dass hier der hohe intrastomachale Druck den Geschwürsgrund handschuhfingerartig vortrieb.

Die Obduktion ergab indessen nicht eine derartige Magenwandhernie, sondern ein fast markstückgrosses, rundes, tiefreichendes Geschwür mit glatten Rändern, dessen Grund vom Pankreas gebildet wurde.

Bild und Obduktionsbefund passen hier vollkommen zu den von mir oben beschriebenen Fällen. Die Auslegung Reiches trifft wohl nicht zu, denn eine Vorstülpung des vom Pankreas gebildeten Geschwürsgrundes durch den intrastomachalen Druck ist wohl nicht denkbar. Den Schwankungen desselben kann nur eine nicht oder nur unvollkommen fixierte Partie der Magenwand unterliegen, wie ich dies ein einziges Mal gesehen habe. An dem sonst normalen Magenfüllungsbilde eines Patienten mit Ulcusanamnese fiel mir auf, dass eine etwa 1 cm breite Partie an der grossen Kurvatur beim Baucheinziehen sich etwa 1 cm weit vorstülpte. Vielleicht lag hier eine solche durch Ulcusnarbe verdünnte Wandstelle vor, die dem intrastomachalen Druck zeitweilig nachgab. Eine Bestätigung durch die Operation hat dieser Befund nicht erfahren.

Ausser durch Perforation eines Geschwürs können Nischen im Bereiche des Magens, in denen es zur Bildung von Wismutdepots kommt, noch auf mehrfache andere Weise entstehen, so durch Liegenbleiben von Wismut oberhalb der verengten Stelle eines organischen Sanduhrmagens.

Ein solches Bild zeigt Fig. IV. Mehrere Stunden nach Einnahme der Riederschen Mahlzeit fand sich oberhalb der Enge E noch eine kleine Quantität. An der kleinen Kurvatur findet sich hier ein zackiger Vorsprung des Wismutschattens in die Nachbarschaft. Die Form desselben macht eine Verziehung der Magenwand durch perigastrische Adhäsionen gegen die Nachbarschaft wahrscheinlich. Das kugelige Ende der Vorstülpung, das in den früheren Fällen dem penetrierenden Geschwür entsprach, fehlt hier.



Fig. IV.

Die Anamnese der 33jährigen Patientin war geradezu typisch für Ulcus rotundum. Seit 7 Jahren fast alljährlich Anfälle von Magenschmerzen mit Hämatemesis und Meläna. Da das Befinden der Patientin auf Diät und interne Medikation sich wesentlich besserte, wurde von seiten der zuweisenden II. medizinischen Klinik von einer Operation Abstand genommen.

Die Diagnose „organischer (nicht spastischer) Sanduhrmagen" war hier zu stellen:

1. nach der unregelmässig zackigen Kontur der Enge;
2. weil eine mehrmonatliche Behandlung — Milchdiät und Atropinkur — wohl subjektive und objektive Besserung, aber keine Aenderung des Röntgenbildes hervorrief.

Dass es sich bei A bloss um eine Verziehung der Magenwand durch eine perigastritische Adhäsion und nicht um eine Perforation wie oben handelte, dafür spricht:

1. Die Kleinheit des Schattenvorsprunges.
2. Das Fehlen des kugeligen, vom Magen förmlich unabhängigen, Anteiles und der Luftblase.
3. Die gleichzeitige Entleerung mit dem Magen.
4. Die palpatorische Verschieblichkeit mit dem Magenbilde.

Auch in einem zerklüfteten Tumor kann es zum Liegenbleiben von Wismut in einer abnormen Nische kommen.

In Fig. V ist rings um die Sanduhrenge des Magenfüllungsbildes ein derber Tumor tastbar, der nach Anamnese und chemischem Befund — Milchsäure positiv — als Karzinom klinisch zu deuten ist. Auch hier wird durch abnorme anatomische Verhältnisse die Bildung eines Wismutdepots begünstigt.



Fig. V.



Fig. VI.

Erinnern die Fig. IV und V an die Traktionsdivertikel des Oesophagus, so wird man durch Fig. VI an das Bild eines Pulsionsdivertikels gemahnt.

Die Anamnese der 23jährigen Patientin Marie H. lautete: Vor 4 Jahren Schmerzen in der Magengegend durch mehrere Monate; vor 2 Jahren die gleichen Schmerzen ca. 2 Stunden nach der Mahlzeit, die aufhörten, wenn Patientin erbrach. Das Erbrechen führte sie selbst herbei, indem sie den Finger in den Rachen steckte, so oft Schmerzen auftraten. Vor 7 Monaten die gleichen Schmerzen, aber fast kontinuierlich, nach dem Essen stärker, dann künstliches Erbrechen, Erbrochenes sauer; Probefrühstück ergibt normale Azidität, Appetit gut.

Status praesens: Abdomen nicht druckempfindlich, keine abnorme Resistenz zu tasten. Bei der Aufblähung ergibt sich ein leicht gedehnter, etwas tiefstehender Magen, der in der Gegend des Nabels eine leichte Einschnürung zeigt, keine Peristaltik.

Röntgenbefund: Ein bis 2 Querfinger unterhalb des Nabels reichender, nicht quer gedehnter Magen mit gut gefüllten Pars pylorica und anscheinend normal funktionierendem Pylorus zeigt in seiner Pars media Sanduhrformation, indem oberhalb einer etwa 2 cm langen und 1 Querfinger breiten Verengerung die Pars media grosskurvaturwärts

sackartig ausgestülpt ist. Scheinbar liegt Ulcusnarbe der kleinen Kurvatur vor mit Verziehung der grossen Kurvatur gegen die erstere.

Die von der IV. medizinischen Klinik zugewiesene Patientin wurde von Primarius Büdinger operiert; hierbei fand sich unterhalb der Kardia eines mässig dilatierten Magens eine verengte Stelle, welche für 2 Finger durchgängig ist. An dieser Stelle sitzt in der kleinen Kurvatur eine strahlige Narbe von ungemein derber, tumorartiger Konsistenz, in der Serosa nabelartig eingezogen und daselbst von einem Granulationspfropf besetzt. An dieser Stelle ist eine strangförmige, enge Adhäsion an dem Kopf des Pankreas vorhanden. Dieselbe wurde durchtrennt, dann wurde die kleine Kurvatur an beiden Seiten der Narbe, im ganzen etwa 8 cm lang frei gemacht; hierauf wird das Ulcus in der Längsrichtung des Magens ovulär exzidiert, wird dreischichtig der Quere nach genäht, schliesslich auch mit Fett übernäht. Es kommt nun a an b, während c und d der Breite nach maximal auseinander stehen. Nach der Vernähung ist die Mageneinschnürung verschwunden. Nach 3 Wochen wird Patientin geheilt entlassen.

In diesem Falle war die Pars media nicht konzentrisch verengt, sondern, was übrigens häufig ist, die grosse Kurvatur an die fixierte kleine Kurvatur herangezogen und oberhalb der Enge durch den Druck der sich hier ansammelnden Ingesten ausgestülpt. Von einem wahren Divertikel ist natürlich gar keine Rede, denn diese nur im Stehen so deutlich ausgeprägte Vorbauchung der Magenwand bildet ja keinen separaten Sack. Ist der grösste Teil der Wismutingesten in die Pars pylorica abgelaufen, dann bleibt oberhalb der Enge ein Rest zurück, welcher der Ausbuchtung sich anpassend Sichelform annimmt, also an die Form des Wismutrestes am kaudalen Magenpol erinnert. Es entsteht dann die bekannte Doppelsichel des Sanduhrmagens. Eine solche Form kommt wohl eher dem organischen Sanduhrmagen zu als dem spastischen, denn sie weist auf einen langen Bestand der Sanduhrform, somit auch deren Ursache hin.

Fig. VII zeigt einen Magen, der in seiner Pars media nicht verengt ist, jedoch daselbst an der grossen Kurvatur einen deutlichen Füllungsdefekt zeigt. Wenn ein solcher auch nicht immer für eine organische Wandveränderung des Magens beweisend ist — es kann ja z. B. auch eine geblähte Darmschlinge oder ein extraventrikulärer Tumor, der dem Magen anliegt, diesen einstülpen, so liegen in diesem Falle doch mehrere Anhaltspunkte dafür vor, dass wir es mit einer Magenwanderkrankung zu tun haben.

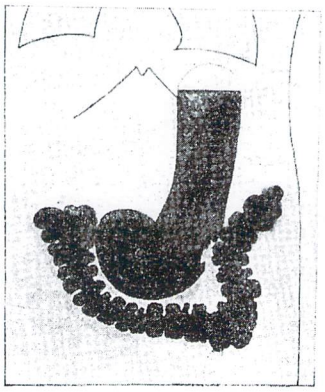

Fig. VII.

Einerseits fehlen die genannten Momente, anderseits zeigt die Schattenaussparung eine zackige Kontur, auf deren Bedeutung ich schon oben hingewiesen habe. Eine solche spricht beim Sanduhrmagen für dessen organische Beschaffenheit, hier eher für einen intra- als einen extraventrikulären Tumor. Denn die normale Magenwand, die zwischen letzterem und dem Wismutausgusse des Magens liegt, würde verhindern, dass dieser die Form des Tumors, insbesondere die Konturen seiner event. unregelmässigen Oberfläche so deutlich wiedergibt wie etwa die einer von der Magenwand direkt ins Magenlumen vorspringenden Bildung. Dazu kommt hier noch der Palpationsbefund. Dieser ergibt an der verdächtigen Stelle eine undeutliche Resistenz sowie eine Fixation des Colon descendens an die grosse Kurvatur. Die Füllungsbilder dieser beiden Organe lassen sich abnormerweise an dieser Stelle manuell nicht von einander trennen, ja der Füllungsdefekt wird bei Forcierung des Versuches noch deutlicher. Man gewinnt hierbei den Eindruck, dass hier zwischen Magen und Kolon kurze, straffe Verwachsungen bestehen. Auch die beiden Zacken könnte man auf solche Fixationen beziehen. Die Schattenaussparung entspricht also wohl zweifellos einer anatomischen Läsion des Magens. Der abgegebene Befund lautete: „In der Pars media an der grossen Kurvatur finden sich Füllungsdefekte, die zur Annahme einer grobanatomischen Wandveränderung des Magens zwingen. Auch bestehen Anhaltspunkte für perigastrische Adhäsionen des Magens mit der Umgebung, insbesondere dem Colon descendens."

Von der Beantwortung der von der zuweisenden I. medizinischen Abteilung gestellten Frage: „Liegt bei dem Patienten Karzinom auf Ulcusbasis vor?" wurde Abstand genommen, da sich nach der Röntgenmethode wohl die anatomischen Verhältnisse des Magens mit grosser Wahrscheinlichkeit feststellen lassen, nicht aber die Natur eines etwa vorhandenen Ulcus eruiert werden kann, falls sich nicht Formen ergeben, die für die eine oder die andere Art der Erkrankung geradezu charakteristisch sind. Eine solche Form, die sich vorwiegend beim Ulcus pepticum findet, scheinen die Fälle nach der Art von Fig. 1 darzustellen, während ein durch einen grossen, wenig druckempfindlichen Tumor verursachter erheblicher Füllungsdefekt mit grösserer Wahrscheinlichkeit auf ein Karzinom zurückzuführen sein dürfte. Doch im grossen und ganzen wird für die Entscheidung, ob Ulcus oder Karzinom vorliegt, das Resultat der chemischen und mikroskopischen Untersuchung, die Anamnese, das Alter und Aussehen des Patienten gewichtigere Anhaltspunkte liefern als die Röntgenuntersuchung. Meist liegt der Fall aber so, dass von vorneherein der Verdacht sich nur in die eine oder in die andere Richtung erstreckt, so dass, wenn der Röntgenbefund auf anatomische Wandveränderung lautet, auch schon die Entscheidung ob Ulcus oder Karzinom vorliegt, gegeben ist. Z.B. wird ein positiver Röntgenbefund bei einem 60 jährigen Patienten mit Anazidität und beträchtlicher Abmagerung seit kurzer Zeit wohl im Sinne eines Karzinoms zu deuten sein, bei einem 20 jährigen Mädchen mit Hyperazidität und Hämatemesis und wiederholten Attacken eher im Sinne eines Ulcus. Natürlich gibt es auch Fälle, insbesondere solche, wo ein Karzinom auf Basis eines Ulcus entstanden sein kann, in denen selbst unter Berücksichtigung aller Umstände und Untersuchungsergebnisse vor der Autopsie eine sichere Diagnose unmöglich ist. Von der Beantwortung der gestellten Frage wurde also hier abgesehen, obwohl eine raumbeengende Bildung der Pars media radiologisch nachgewiesen werden konnte. Wie sehr diese Vorsicht angebracht war, beweist der Krankheitsverlauf bei dem Patienten, von dem Fig. VII herrührt.

Die Anamnese lautete kurz wiedergegeben: „1902 und 1904 lag der jetzt 47 jährige Patient Rudolf H. mit schweren Magenblutungen an der Abteilung; es wurde damals Ulcus ventriculi angenommen. Seit 1904 Wohlbefinden bis vor 3 Wochen; damals stellten sich wieder drückende Schmerzen im Epigastrium ein, knapp nach der Nahrungsaufnahme. Saures Aufstossen, Brennen im Oesophagus, kein Erbrechen, kein Blut im Stuhl, keine Gewichtsabnahme, jedoch Appetitlosigkeit.

Die Ausspülung ergab jetzt keine Hyperazidität, sondern Hypazidität. Freie HCl = 9, Gesamtazidität = 34; keine groben Rückstände, keine Milchsäure. Im Epigastrium eine druckempfindliche Stelle, daselbst undeutliche Resistenz, Defense musculaire.

Die Aenderung im chemischen Befund bot hier hauptsächlich Veranlassung zu dem Verdachte, dass die neuerlichen Magenbeschwerden durch ein Karzinom auf Basis eines alten Ulcus veranlasst seien. Im Verlaufe der weiteren Beobachtung nach der Röntgenuntersuchung besserte sich jedoch das Befinden des Patienten wesentlich, er nahm an Gewicht zu und wurde nach 6 Wochen beschwerdefrei entlassen. Die Deutung Tumor malignus aus dem Füllungsdefekte des Magens wäre also hier wahrscheinlich ein Missgriff gewesen.

Aus dem bisher Gesagten konnte der Schlus gezogen werden, dass ein flaches Ulcus mittels der Röntgenmethode in keinem Falle erkannt werden könne. Demgegenüber muss darauf hingewiesen werden, dass sich häufig schon zu dem flachen Ulcus sekundäre Erscheinungen gesellen, die eine Wandveränderung des Magens radiologisch unschwer diagnostizieren lassen. Hierher gehören der spastische Sanduhrmagen, dessen anatomisches Substrat häufig nur ein unbedeutendes Ulcus oder eine Erosion bildet, die Stenose am Pylorus, der oft ein flaches, in Schrumpfung übergehendes Ulcus zugrunde liegt, die Adhäsionen des Magens und der Druckpunkt, der dem Magenfüllungsbilde angehört und sich mit diesem gleichsinnig mitbewegt.

Fasse ich die Ergebnisse meiner Untersuchungen über die Ulzerationen des Magens zusammen, so möchte ich folgende Punkte hervorheben:

1. Die Annahme, dass auf einem flachen Geschwür ein Wismutbeschlag zustandekommt, der auf dem Röntgenbilde einen Schatten gibt, ist unrichtig.

2. Abnorme umschriebene Schatten am Röntgenbilde des Magens kommen nur durch Ablagerung von Wismut in pathologischen Nischen des Magens zustande.

3. Eine besondere Form dieser Nischen stellt das penetrierende Magenulcus dar, das im Röntgenbilde als eine divertikelartige Ausbuchtung des Wismutschattens mit einer am Gipfel befindlichen Gasblase zu erkennen ist.

Literatur:

1. Rieder: Zur Topographie des Magen-Darmkanals beim lebenden Menschen, nebst Untersuchungen über den zeitlichen Ablauf der Verdauung. Fortschr. a. d. Geb. d. Röntgenstr. 8, 1904. Radiologische Untersuchungen des Magen und Darms beim lebenden Menschen. Münch. med. Wochenschr. 35—37, 1904. — 2. Holzknecht und Jonas: Die radiologische Diagnostik der intra- und extraventrikulären Tumoren. Wien, Moritz Perles, 1908. — 3. Faulhaber: Die Röntgenuntersuchung des Magens. Archiv für physikalische Medizin und med. Technik 3, 1908 u. 4, 1909. Jolasse: Fortschr. a. d. Geb. d. Röntgenstr. 11, 1907/08. Jonas: Wien. klin. Wochenschr. 1909. Wiener klin. Rundschau 1909. Festschr. f. Frankl-Hochwart. Schmieden und Härtel: Röntgenuntersuchung chirurg. Magenkrankheiten. Berl. klin. Wochenschr. 17—19, 1909. — 4. Jolasse: Münch. med. Wochenschr. 1907, No. 29. — 5. Hemmeter: Arch. f. Verdauungskrankh. XII, H. 5. — 6. Reiche: Fortschr. a. d. Geb. d. Röntgenstr. XIV, 3, 1909.

Die Apoplexie der Nebenniere.*)

Von Dr. Brodnitz in Frankfurt a. M.

M. H.! Ich wollte mir erlauben, Ihre Aufmerksamkeit auf einen Krankheitszustand zu lenken, der klinisch zwar bisher nicht diagnostiziert werden konnte, der jedoch vielleicht für manchen der unaufgeklärten Fälle von Enterospasmus eine Deutung zulassen dürfte. Es handelt sich um die Apoplexie der Nebenniere.

Ein 35jähriger, kräftig gebauter, stark adiposer Mann erkrankte nachts nach einer Festlichkeit (bei der er reichlich gegessen und getrunken hatte) plötzlich unter heftigsten Leibschmerzen und einmaligem Erbrechen. Die Leibschmerzen hatten den Charakter von Koliken und wiederholten sich in kurzen Abständen. In hockender Stellung fand er etwas Erleichterung. Da Pat. 2 und 4 Jahre vorher ebenfalls nach einer Festlichkeit von gleichen Schmerzen befallen worden war, die nach einigen Stunden schwanden und nur eine starke Abgeschlagenheit in den Gliedern für die nächsten Wochen zurückliessen, bezog er sie auf einen verdorbenen Magen und legte diesen Koliken zunächst keine besondere Bedeutung bei. Als die Schmerzen jedoch immer heftiger wurden und er selbst ein völliges Vernichtungsgefühl empfand, schickte er am nächsten Morgen zu seinem Hausarzt, der ihm 0,01 Morphium verordnete, ohne dass eine Linderung erzielt worden wäre. Im Laufe des Vormittags hatte ich Gelegenheit den Patienten zu sehen.

Der Patient hatte einen ängstlichen Gesichtsausdruck, einen vollen, harten, verlangsamten Puls (50—60 Schläge in der Minute), Temperatur 36,5, einen weichen Bauch, der sich trotz starker Adiposität gut palpieren liess. Irgendeine besondere Druckempfindlichkeit war nirgends nachweisbar. Während der Untersuchung setzten die kolikartigen Schmerzen, die vom Patienten nicht lokalisiert werden konnten, mit grosser Heftigkeit ein, wobei die Bauchdecken hart gespannt waren. Eine Peristaltik war nicht zu hören. Nach etwa 10 Minuten liessen die Schmerzen langsam nach, die Bauchdecken wurden weich und liessen gut eine Palpation des Abdomens zu. Nirgends fühlte man eine geblähte Darmschlinge oder sonst etwas, das die Beschwerden erklären könnte. Die Urinsekretion war etwas vermindert, der Urin enthielt weder Eiweiss noch Zucker, noch Blut.

Morphium in den üblichen Dosen subkutan hatte gar keinen Einfluss auf die Intensität der Koliken und erst grosse Dosen Opium-Belladonna aa 0,03 als Suppositorien vergrösserten die Abstände der Schmerzanfälle auf etwa 1 Stunde.

Abends bestand der gleiche Befund, Temperatur 36,5, Puls voll, hart, verlangsamt, 60.

Da die Schmerzen auch in der folgenden Nacht trotz Opium-Belladonna-Suppositorien und Morphium subkutan nicht nennenswert geringer wurden, und auch am nächsten Vormittag unverändert fortbestanden, entschloss man sich auf Drängen des Patienten, obwohl in abdomine palpatorisch keine Veränderungen nachweisbar waren (in schmerzfreien Zeiten war der Leib weich, nirgends Darmsteifung, Temperatur 36°, Puls voll, hart, verlangsamt) zur Laparotomie in der Annahme, dass es sich vielleicht trotz Fehlen objektiven Befundes um eine innere Einklemmung handeln könne. Flatus waren seit 30 Stunden nicht mehr abgegangen, Peristaltik war nicht zu hören.

Nach Eröffnung der Bauchhöhle wurde zunächst der Appendix inspiziert und als ganz normal befunden. Auch an der Gallenblase war nichts Pathologisches nachweisbar. Beim Absuchen der Dünndärme fand man an 3 Stellen das Jejunum resp. Ileum in einer Ausdehnung von 10—20 cm strangförmig kontrahiert und vollkommen anämisch. Die Darmabschnitte oberhalb und unterhalb des kontrahierten Teiles waren etwas hyperämisch und nur mässig mit Gas gefüllt. Unter starkem Druck gelang es die Darmgase durch die kontrahierten Partien durchzudrücken, worauf diese langsam normale Ausdehnung bekamen und bläulich-hyperämisch wurden. Eine Ursache für diese Spasmen war nicht aufzufinden. Der Patient überstand den Eingriff zunächst gut. Er blieb in den nächsten 3 Tagen völlig fieberfrei (37° war höchste Abendtemperatur), der Puls blieb voll, hart und verlangsamt und schwankte zwischen 50—60 Schlägen in der Minute bei oberflächlicher Atmung.

Die Koliken bestanden nach dem Eingriff unverändert fort und nur mit grossen Opium-Atropin-Dosen wurde der Zustand für den Patienten erträglich, so dass er bisweilen 2—3 Stunden schmerzfrei blieb. In dieser Zeit gingen denn auch Flatus ab und am 3. Tage post operationem auch einmal dünner Stuhl. Auf Einläufe wurde sofort mit heftigen Koliken reagiert.

Im Laufe des 4. Tages veränderte sich das klinische Bild. Es trat ziemlich plötzlich eine starke Tympanie auf, der Puls wurde weich, fadenförmig und sehr frequent, Patient erbrach grosse Mengen Flüssigkeit trotz wiederholter Magenspülung, Temperatur stieg von 36° morgens auf 39° abends, die kolikartigen Schmerzen waren geschwunden, Patient wurde sehr unruhig, Atmung beschleunigt und oberflächlich. Am 5. Tag nach der Operation war bei einer Morgentemperatur von 39° der Puls kaum fühlbar, der Leib war gleichmässig aufgetrieben, im Laufe des Tages trat der Exitus ein.

Die Autopsie, die von Herrn Prof. Albrecht gemacht wurde, ergab hochgradige Blähung des Magens, Duodenums und oberen Dünndarms, des Colon ascendens und transversum, ohne irgendwelche Erscheinungen von Peritonitis. Aspiration von Magensaft und ausgedehnte Atelektasen in beiden Unterlappen.

Vollständige Zerstörung der rechten Nebenniere, teilweise Zerstörung der linken Nebenniere durch einen Bluterguss ohne erkennbare Ursache.

Die mikroskopische Untersuchung der linken Nebenniere, soweit sie erhalten war, ergab keine besonderen Veränderungen in den Zellen der Rinden- und Markzone; an einer Stelle des Marks jedoch eine starke Bindegewebsentwicklung mit hämorrhagischem Pigment, die auf eine organisierte frühere Blutung hinwies.

Wir haben hier in einem Falle, den man zu den idiokolikartigen Darmspasmen als einzigen pathologisch-anatomischen Befund eine völlige Zerstörung der rechten Nebenniere und eine teilweise Zerstörung der linken Nebenniere durch eine Apoplexie.

Die Anamnese ergab, dass der Patient 2 und 4 Jahre vorher schon einmal ähnliche, wenn auch kürzer dauernde Koliken gehabt hat, und der mikroskopische Befund des unverletzten Nebennierenteiles zeigte bindegewebige Veränderungen mit Blutpigment, die nur auf frühere Blutungen zu beziehen sind.

Wir haben hier in einem Falle, den man zu den idiopathischen Darmspasmen zählen müsste, einen pathologisch-anatomischen Befund in einer schweren Schädigung beider Nebennieren; bei den engen Beziehungen, die zwischen Darminnervation, Sympathikus und den Nebennieren bestehen, ist ein ursächlicher Zusammenhang nicht von der Hand zu weisen.

Die Versuchung liegt nahe, zu erwägen, ob nicht auch für manchen Fall von postoperativem, spastischem Darmverschluss, über den vor 2 Jahren hier verhandelt worden ist, ohne dass eine Erklärung für diesen Krankheitszustand gefunden wurde, eine Schädigung der Nebenniere angenommen werden darf.

Auffallend ist immerhin, dass öfters nach Nierenoperationen, bei denen das Peritoneum gar nicht eröffnet worden ist, dieser spastische Darmverschluss zur Beobachtung kam. Wenn wir berücksichtigen, dass pathologisch-anatomisch als Ursache der Nebennierenapoplexie oft eine Thrombose der V. suprarenalis gefunden wurde, so dürfte ein Hinweis auf einen eventuellen Zusammenhang zwischen Nebennierenblutung und konsekutivem Darmspasmus nach Nierenoperationen nicht ganz von der Hand zu weisen sein.

Auch embolische Prozesse in den Nebennieren könnten zur Erklärung der postoperativen Darmspasmen in Betracht kommen, wenn man die reiche Gefässversorgung des Organs berücksichtigt, das nach Burger von 15—20 Arterien resp. Venen versorgt wird. Von der Zahl und Grösse der embolischen Prozesse würde es dann abhängen, ob und in welcher Intensität Enterospasmen ausgelöst würden.

Es wäre von Wichtigkeit, wenn in den letal verlaufenden Fällen von Enterospasmus ohne eigentlich nachweisbare Ursache in Zukunft eine Untersuchung der Nebenniere nach dieser Richtung erfolgen würde.

Während bei Neugeborenen die Apoplexie der Nebenniere öfters beobachtet worden ist und hier gewöhnlich auf Insulte bei der Geburt bezogen wird, kommt sie bei Erwachsenen nicht häufig zur Beobachtung.

Dass doppelseitige Nebennierenblutungen unter schweren typhösen Erscheinungen in kurzer Zeit zum Tod führen können, ist bereits von Virchow in 2 Fällen beobachtet worden. Von anderen Autoren sind Fälle berichtet, in denen das klinische Bild ganz unter den Erscheinungen der Pseudoperitonitis verlief, ein Krankheitsbild, das auch im Endstadium

*) Nach einem Vortrage auf dem 39. Kongresse der Deutschen Gesellschaft für Chirurgie.