(Aus der Chirurgischen Universitätsklinik Leipzig.
Direktor: Geh. Med.-Rat Prof. Dr. *E. Payr*.)

Die Röntgendarstellung von Mammatumoren[1].

Von
Dr. Walter Vogel,
Assistent der Klinik.

Mit 9 Textabbildungen.

(*Eingegangen am 7. April 1932.*)

Die Möglichkeit der Röntgendarstellung von Mammatumoren wird in der chirurgischen Fachliteratur kaum je erwähnt. Die großen Sammelwerke schweigen sich entweder ganz aus oder sie führen nur kurz an, daß von *Payr* das Röntgenverfahren zur Diagnostik der Mammatumoren herangezogen worden ist.

An unserer Klinik werden seit Jahren alle Mammatumoren röntgenologisch aufgenommen. Indem wir diese Röntgenogramme mit den später durch Operation gewonnenen pathologisch-anatomischen Präparaten vergleichen, haben wir einen Einblick in die Bedeutung der im Röntgenbild erkennbaren Zeichnungen und Strukturen gewinnen können. Die Aufnahmetechnik ist jetzt folgende: Röntgenapparat: Transverter (*Koch* und *Sterzel*). Doneo-Film. 43 kV. 22 Milliampere. 55—65 cm Fokus-Plattenabstand. Belichtung 4—6 Sekunden.

Die Aufnahmen der Mammae geschehen in querer Richtung von medial nach lateral, so daß also der Brustkorb tangential getroffen wird. Selbstverständlich kann man auch in einem anderen Durchmesser aufnehmen, hat jedoch bei der von uns gewählten Richtung den Vorteil, daß man fast immer die Achselhöhle mit auf den Film bekommen und auf Metastasen durchprüfen kann.

Die an unserer Klinik übliche Aufnahmetechnik ist in Abb. 1 dargestellt.

Das Röntgenbild einer normalen Mamma ist sehr verschiedenartig. Es richtet sich danach, ob es sich um eine geschlechtsreife Frau oder um eine Frau jenseits des Klimakteriums handelt, dann danach, ob die Mamma jemals lactiert hat. Ferner ist von Einfluß die verschiedene

[1] Nach einem Vortrag, gehalten auf der Sitzung der Leipziger Medizinischen Gesellschaft vom 15. XII. 1931.

Entwicklung des Drüsenkörpers überhaupt und das Verhältnis des Fettkörpers zum Drüsenkörper der Mamma. Trotzdem läßt sich im Röntgenbild eine immer wiederkehrende Zeichnung finden, die als Norm anzusprechen ist. Sehr wichtig für die Beurteilung dieser Frage ist eine Arbeit von *Salomon*[1] aus dem Jahre 1911. Er nahm amputierte carcinomatöse Mammae röntgenologisch auf und suchte dann durch vielfache Probeexcisionen aus diesen Mammae das anatomische Substrat

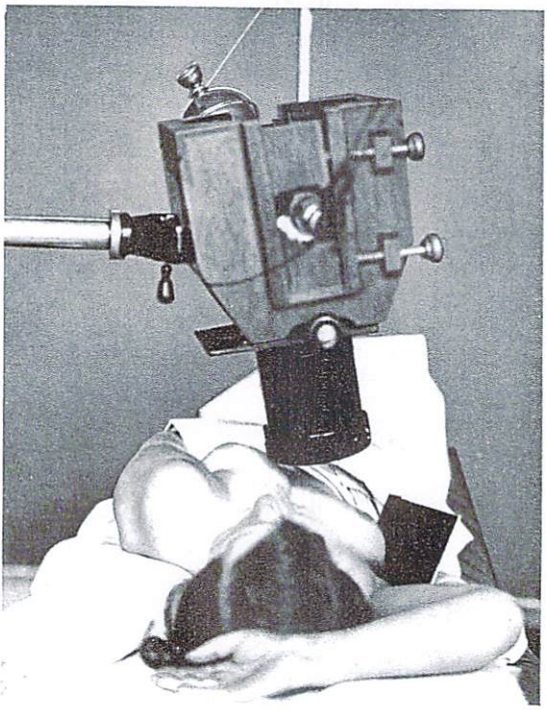

Abb. 1. Einstellung zur Mammaaufnahme.

der röntgenologischen Zeichnung zu finden. Er wollte auf diese Weise die Ausbreitungsart der verschiedenen Carcinomformen feststellen.

Abb. 2 zeigt eine Röntgenaufnahme der gesunden Brust einer 37jährigen Frau, die 6mal geboren hat. Brustdrüse und Fettkörper geben einen gleichmäßigen zarten Schatten, so daß die Grenze zwischen ihnen nur undeutlich ist. Im Drüsenkörper finden sich zahlreiche schmale, scharf konturierte, intensiv dunkle, bogenförmig verlaufende Stränge, die sich vielfach überkreuzen. An einigen Stellen finden sich größere,

[1] *Salomon*, Beiträge zur Pathologie und Klinik der Mammatumoren. Arch. klin. Chir. **101**, 573.

unregelmäßig begrenzte Schatten, zu denen die Stränge hinziehen. Der Hauptteil der Stränge zieht in einer breiten Straße zu der deutlich erkennbaren Mamille.

Diese scharf konturierten, geschwungenen Stränge sind als normale charakteristische Zeichnung der Brustdrüse anzusehen. Nach den Untersuchungen von *Salomon* entsteht die Zeichnung durch Wiedergabe der Bindegewebssepten.

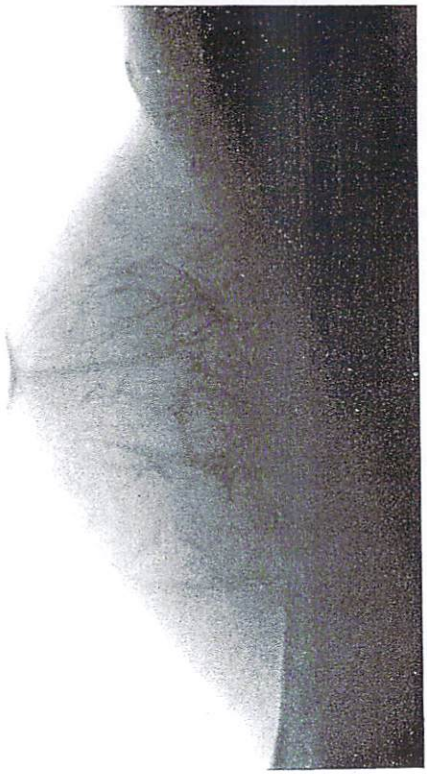

Abb. 2. Frau H., 37 Jahre. Normale Mamma.

Im scharfen Gegensatz hierzu steht das folgende Röntgenogramm. Es handelt sich um eine 46 jährige Frau Sch. 1 Geburt. Erst vor 8 Tagen bemerkte sie einen Knoten in der rechten Brust. Klinisch war die Frage, ob es sich um einen bösartigen Tumor handelt, nicht zu entscheiden. Pathologisch - anatomisch fand sich ein Scirrhus.

Abb. 3. Im unteren Quadranten der großen Brust sieht man noch einige der oben geschilderten, normalen Stränge. Den weitaus größten Teil der Brustdrüse nimmt aber ein Gewirr von Fäden und Strängen ein. Im oberen Quadranten der Brustdrüse findet sich ein größerer intensiver, scharf begrenzter Schatten, von dem alle diese Stränge ausgehen. Nach der Peripherie zu nehmen sie an Menge ab. Die Stränge sind unscharf konturiert, ganz verschieden dick, vielfach verästelt. Oft zeigen sie Perlschnurform oder haben in ihren Verlauf einzelne größere Schattenflecke. Ein Zusammenhang oder wenigstens eine Orientierung zur Mamille hin läßt sich, im Gegensatz zu den Strängen in der normalen Mamma, bei ihnen nicht nachweisen. Es handelt sich hier um die röntgenologische Darstellung des Carcinoms. Der große Schattenfleck im oberen Quadranten stellt den Haupttumor dar, von dem aus das Carcinom in Strängen in die Umgebung wächst. Nach *Salomon* kann

sich der Scirrhus sowohl in den Septen als auch intracanaliculär ausbreiten. In unserem Fall hat sich die Ausbreitung des Carcinoms vornehmlich in den Septen vollzogen, die Septen sind von dem in ihnen wachsenden Carcinom zerstört und ersetzt und an Stelle der normalen Zeichnung tritt die oben geschilderte Strangbildung. Die Perlschnurzeichnung entsteht dadurch, daß sich im Verlauf des in schmaler Straße

Abb. 3. Frau Sch., 46 Jahre. Scirrhus mammae.

vordringenden Carcinoms Krebszellennester bilden. Auch die vielfache Verästelung, die verschiedene Dicke der Stränge erfährt durch das verschiedenartige Vordringen des Carcinoms seine Erklärung.

Bis zu welcher enormen Durchwachsung der Brustdrüse durch das Carcinomgewebes es kommen kann, zeigt Abb. 4. Es handelt sich um ein infiltrierend wachsendes, teilweise verschleimendes Carcinom. Das ganze Röntgenogramm der Mamma ist dicht und ziemlich gleichmäßig von der oben geschilderten Tumorzeichnung eingenommen.

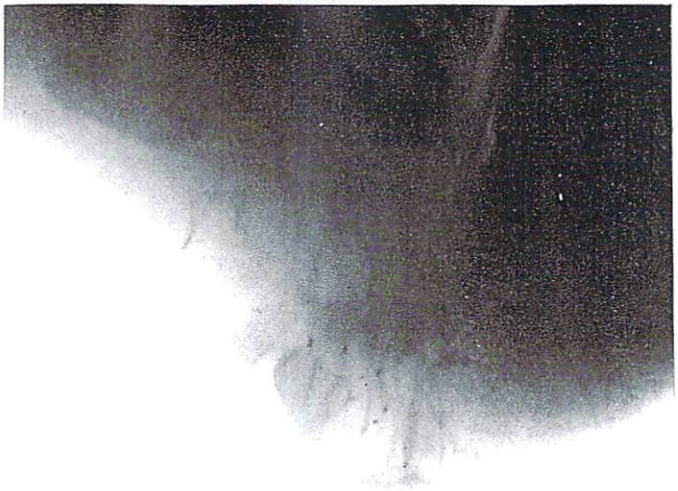

Abb. 5. Frau E., 71 Jahre. Adenocarcinom mit vergrößerten Achsellymphknoten.

Abb. 4. Frau E., 50 Jahre. Indifferentes, diffus wachsendes Carcinom, stellenweise verschleimend.

Ein ähnliches Bild eines Carcinoms zeigt Abb. 5.

Das Carcinom hat noch nicht so stark die Brustdrüse durchwuchert wie in dem vorigen Fall, aber es sind hier sehr deutlich stark vergrößerte Achsellymphdrüsen zu erkennen. Es gelingt also in geeigneten Fällen mit unserer Aufnahmetechnik der Mammatumoren Achsel-

lymphdrüsenvergrößerungen darzustellen. Ob dieselben carcinomatös entartet sind, läßt sich aus dem Röntgenbild nicht sagen. Pathologisch-anatomisch fand sich in ihnen Carcinom.

Die bisher gezeigten, in ihrer Zeichnung sehr ähnlichen 3 Röntgenogramme betrafen 3 pathologisch-anatomisch sehr verschiedene Carcinome: einen Scirrhus, einen infiltrierend wachsenden, teilweise verschleimenden Krebs und ein Adenocarcinom. Daraus ergibt sich, daß diese mikroskopisch so verschiedenen Carcinome in ihrer Ausbreitungsart gleich sein können. Es geht also nicht an, aus der Ausbreitungsform des Carcinoms im Röntgenbild Schlüsse auf die Art des Carcinoms oder des bösartigen Tumors zu ziehen.

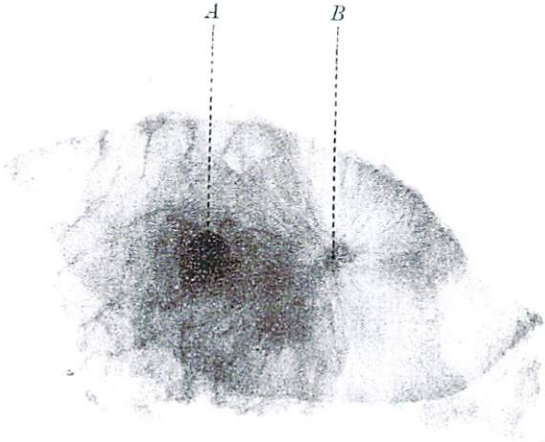

Abb. 6. Nach *Salomon*: Mastitis chronica cystica + Carcinom. *A* = Mamille. *B* = haselnußgroßes Carcinom mit strahlenförmigen Ausläufern. Zwischen *A* und *B*, bis über die Mamille hinaus, cystadenomatöse Wucherung.

Ich habe bisher zeigen können, daß sich das Röntgenbild der infiltrierend wachsenden Mammacarcinome in vielen Fällen in typischer Weise vom Röntgenogramm der normalen Mamma unterscheidet.

Eine weitere, klinisch sehr wichtige Frage ist die: Läßt sich wenigstens in einzelnen Fällen das Röntgenogramm der Mastitis chronica cystica diffusa vom infiltrierend wachsenden Carcinom unterscheiden?

Zunächst bringe ich zur Beantwortung dieser Frage ein der Arbeit von *Salomon* entnommenes Röntgenogramm, das in ausgezeichneter Weise das typische Bild der Mastitis chronica diffusa neben dem eines Carcinoms zeigt. Da die Aufnahme von einer amputierten Brust gemacht ist, ist das Bild besonders klar.

Abb. 6. Ein solches Bild, in dem beide Erkrankungsformen der Brustdrüse nebeneinander zu erkennen sind, habe ich nicht in unserer Röntgen-

bildsammlung. Ich muß mich begnügen, allein das Bild der Mastitis chronica cystica zu zeigen.

Abb. 7. Die ganze Brustdrüse gibt einen intensiven, vom Fettkörper scharf abgesetzten Schatten. Von der normalen Strangzeichnung der Brustdrüse ist nichts mehr zu erkennen. Aber auch mit der Carcinomzeichnung hat dieses Bild nichts mehr zu tun. Ganz deutlich ist eine ausgesprochene Wabenstruktur des Brustdrüsenschattens erkennbar. Man sieht teilweise sehr dicke, einen intensiven Schatten gebende Scheidewände zwischen den Waben. Es handelt sich um die Wiedergabe der Cystchen und des stark verdichteten Zwischengewebes der Mastitis chronica cystica. Der Prozeß ist gleichmäßig über die ganze Brustdrüse verbreitet. Diese hier geschilderte Wabenstruktur findet sich auch auf der einen Seite der obigen Abbildung aus der Salomonschen Arbeit, die andere Seite ist von der typischen Carcinomzeichnung eingenommen. Der Unterschied ist klar erkennbar.

Abb. 7. Frau H., 33 Jahre. Mastitis chronica cystica diffusa.

Schwieriger als bei den bisher besprochenen diffusen Erkrankungen der Brustdrüse liegen die Dinge bei den knotigen Formen. Hier sind die Unterschiede bei weitem nicht so klar und eindeutig.

Abb. 8. Der zentral gelegene Knoten ist aus einem dichten Gewirr von den für Carcinom charakteristischen Streifen und Strängen zusammengesetzt, seine Begrenzung ist unscharf, es geht von ihm ein Netzwerk von ganz unregelmäßigen, verschieden starken, verästelten Strängen aus. In der Achselhöhle ist ein vergrößerter Lymphknoten erkennbar. Aus dem Gesamtbild kann mit großer Wahrscheinlichkeit auf Carcinom geschlossen werden.

Bei der klinisch mehr knotenförmigen Mastitis chronica cystica wird man im Röntgenbild auch eine mehr knotenförmige Verschattung erwarten. Dies ist aber nicht der Fall, sondern ich fand fast immer die für Mastitis chronica cystica oben beschriebene typische Zeichnung in der ganzen Ausdehnung der Brustdrüse. Zur Sicherung der Diagnose Mastitis chronica cystica ist es zweckmäßig, auch die andere, klinisch gesunde Brust aufzunehmen. Finden sich auf beiden Seiten gleiche, wenn auch verschieden starke, auf Mastitis chronica hindeutende Veränderungen, so kann diese Erkrankung mit großer Wahrscheinlichkeit angenommen werden, da andere Erkrankungen der Brustdrüse nur sehr selten doppelseitig auftreten.

Abb. 8. Frau B., 42 Jahre. Knotenförmiges Carcinom.

Daß aber auch dann noch Fehlleistungen vorkommen können, beweist folgender Fall: Bei einer Patientin fand sich auf beiden Seiten im Röntgenogramm eine deutliche für Mastitis chronica cystica sprechende Wabenstruktur des Brustdrüsenschattens. Außerdem aber sah man in der oberen Hälfte der kranken Brust einen homogenen, scharf umschriebenen, intensiven Schatten, dem klinisch ein alle Zeichen der Gutartigkeit bietender Tumor entsprach. Die Probeexcision ergab Sarkom, bei der Amputation fand sich ein völlig abgekapselter, sarkomatöser Tumor in dem im Sinne einer Mastitis chronica cystica umgewandelten Brustdrüsengewebe.

Ein Lipom der Brustdrüse, das wir in unserem Material hatten, ließ sich im Röntgenbild nicht zur Darstellung bringen.

Dagegen war eine traumatisch entstandene walnußgroße Cyste gut erkennbar.

Einen hühnereigroßen, dichten, scharf abgesetzten Schatten in sonst normalem Röntgenogramm zeigt Abb. 9. Es handelt sich um eine isolierte Cyste unbekannter Genese.

Die gezeigten Röntgenbilder sind als besonders gut gelungene und prägnante aus einer großen Anzahl von Röntgenogrammen ausgesucht. Ich habe versucht, aus ihnen für eine Anzahl von Brustdrüsenerkrankungen die typischen Zeichnungen herauszuarbeiten. Das Verfahren steht noch im Anfang seiner Entwicklung, und es ist keineswegs so, daß man aus dem Röntgenbild nun einfach die Diagnose ablesen könnte. Entscheidend ist stets der klinische Befund, und selbst das gut gelungene und typische Röntgenbild ist nur als einer der Bausteine zur Diagnose anzusehen. Es scheint mir aber einer Prüfung und ein weiterer Ausbau des Verfahrens für die Diagnostik der Mammatumoren aussichtsreich zu sein.

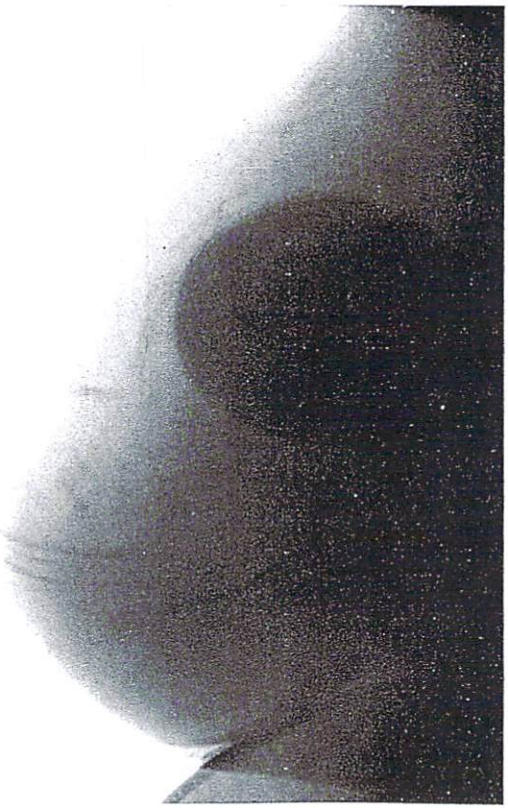

Abb. 9. Frau H., 71 Jahre. Mammacyste.